

Slikovne metode u dijagnostici i praćenju idiopatske skolioze

Cvirn, Mirta

Undergraduate thesis / Završni rad

2023

Degree Grantor / Ustanova koja je dodijelila akademski / stručni stupanj: **Libertas International University / Libertas međunarodno sveučilište**

Permanent link / Trajna poveznica: <https://um.nsk.hr/um:nbn:hr:223:729858>

Rights / Prava: [In copyright](#) / [Zaštićeno autorskim pravom.](#)

Download date / Datum preuzimanja: **2025-03-23**



Repository / Repozitorij:

[Digital repository of the Libertas International University](#)



**LIBERTAS MEĐUNARODNO SVEUČILIŠTE
ZAGREB**

Mirta Cvirn

ZAVRŠNI RAD

**SLIKOVNE METODE U DIJAGNOSTICI I PRAĆENJU
IDIOPATSKE SKOLIOZE**

Zagreb, listopad 2023.

**LIBERTAS MEĐUNARODNO SVEUČILIŠTE
ZAGREB**

**FAKULTET ZDRAVSTVENIH STUDIJA
PREDDIPLOMSKI SVEUČILIŠNI STUDIJ FIZIOTERAPIJA**

**SLIKOVNE METODE U DIJAGNOSTICI I PRAĆENJU IDIOPATSKE
SKOLIOZE**

**IMAGING METHODS IN THE DIAGNOSIS AND MONITORING OF
IDIOPATHIC SCOLIOSIS**

KANDIDAT: Mirta Cvirn

KOLEGIJ: Osnove radiologije

MENTOR: izv.prof. Antonija Balenović, dr.med

Zagreb, listopad 2023.

SADRŽAJ

1.UVOD	6
1.1.Predmet rada	2
1.2.Cilj i svrha rada.....	3
2. IDIOPATSKA SKOLIOZA	4
2.1. Anatomija kralježnice	4
2.1.2 Antomija kralješka	6
2.1.3 Anatomija cervikalne (vratne) kralježnice	7
2.1.4 Anatomija prsne (torakalne kralježnice)	8
2.1.5 Anatomija lumbalne i lumbosakralne kralježnice	9
2.2 Etiologija	10
2.3 Incidencija i prevalencija.....	14
2.5 Slikovne metode u dijagnostici idiopatske skolioze.....	19
2.5.1 Radiografija	19
2.5.2 UZV	25
2.5.3 Ostale slikovne metode.....	26
3. LIJEČENJE I PRAĆENJE BOLESNIKA S IDIOPATSKOM SKOLIOZOM	27
3.1 Operacijsko liječenje.....	27
3.2 Konzervativno liječenje	28
3.3 Fizioterapijske intervencije	34
4. KVALITETA ŽIVOTA OSOBA SA IDIOPATSKOM SKOLIOZOM	41
5. ZAKLJUČAK.....	43
6. LITERATURA:	45
7. POPIS SLIKA.....	49

POPIS KRATICA

AIS – adolescentna idiopatska skolioza

PSSE (Physiotherapeutic scoliosis-specific exercise) – specifične fizioterapijske vježbe za skoliozu

CT – kompjuterizirana tomografija

ATR– kut rotacije trupa

PA – posteroanteriorno

AP – anteroposteriorno

L – lateralno

LL laterolateralno

RTG – radiografija

SRS – Scoliosis Research Society

SOSORT– Society on Scoliosis Orthopaedic and Rehabilitation Treatment

3D – trodimenzionalno

2D – dvodimenzionalno

UZV – ultrazvuk

MR – magnetska rezonanca

NO – nothing

SIR - Special Inpatient Rehabilitation (stacionarna rehabilitacija)

CAD CAM – računalno potpomognuto dizajniranje i izrada

TLSO – toraklumbosakralno

CTLSO – cervikotorakolumbosakralno

LSO – lumbosakralno

HZZO – Hrvatski zavod za zdravstveno osiguranje

BSPTS - Barcelona Scoliosis Physical Therapy School

ISST - International Schroth Three-Dimensional Scoliosis Therapy

SEAS - Scientific Exercise Approach to Scoliosis

WHO – World health organization

SAŽETAK

Skolioza je trodimenzionalna deformacija kralježnice u sve tri ravnine, a danas se javlja sve češće zbog sjedilačkog načina života. Osoba koja ima skoliozu najčešće svoje držanje i posturu drži u pasivnom obliku zbog hipotonije ili hipertonijske muskulature. Prema etiologiji skolioze možemo podijeliti na dvije velike skupine: funkcionalne i strukturalne. Funkcionalne se dijele na posturalne i kompenzatorne, dok se strukturalne dijele na kongenitalne i stečene (idiopatske) skolioze. Čimbenici koji utječu na pojavu skolioza najčešće su nagli rast u pubertetu, genetske predispozicije, neurološki deficiti, promjene u mišićnim i vezivnim strukturama, no najčešće je problem u načinu života, odnosno premalo tjelesne aktivnosti. Uz sve navedene moguće čimbenike postoje skolioze kojima je uzrok nepoznat i njih nazivamo idiopatskim. Češće su u djevojčica, nego u dječaka te stvaraju velike zdravstvene, ali i estetske probleme. Prognoza progresije deformiteta u idiopatskih skolioza je dobra no svakako je od iznimne važnosti što ranija i detaljnija dijagnostika bolesti. Dijagnostičke metode uz pomoć kojih se ustanovljuje idiopatska skolioza su klinički pregled koji obuhvaća specifične testove, mogućnost rendgenskih snimaka te ostale slikovne metode kao što su CT i magnetska rezonanca. Popularna metoda tretiranja idiopatskih skolioza koja je uvriježena među stručnjacima jest konzervativno liječenje i sve metode koje ono zastupa. Fizikalna terapija pripada u konzervativne načine liječenja i cilj joj je poboljšati, korigirati znakove i simptome idiopatske skolioze te spriječiti daljnju progresiju deformacija u razdoblju zamaha rasta. Nakon što se u potpunosti iscrpe sve metode konzervativnog liječenja a progresija deformiteta i dalje progradira stručnjaci u dogovoru sa timom i pacijentom odlučuju o daljnjem operacijskom liječenju. U daljnoj rehabilitaciji idiopatske skolioze neophodna je suradnja svih članova medicinskog tima, obitelji i pacijenta. Osim fizičke pacijenti osjećaju i psihičku odnosno duševnu patnju jer im se mijenja njihova slika o sebi i primorani su je promijeniti zbog deformiteta. Zbog toga bi bilo od iznimne koristi uz obiteljsku potporu osigurati i onu psihološku, kako bi izbjegli dodatne komorbiditete poput depresije ili anksioznog poremećaja. Zaključno, progresiju idiopatske skolioze možemo spriječiti edukacijom populacije, ranim probirom te detaljnom dijagnostikom i liječenjem.

Ključne riječi: idiopatska skolioza, dijagnostika, slikovne metode, fizikalna terapija

SUMMARY

Scoliosis is a three-dimensional deformation of the spine in all three planes, and today it occurs more and more often due to a sedentary lifestyle. A person who has scoliosis usually keeps his posture in a passive form due to hypotonia or hypertonia of the musculature. According to the etiology of scoliosis, we can divide into two large groups: functional and structural. Functional are divided into postural and compensatory, while structural ones are divided into congenital and acquired (idiopathic) scoliosis. Factors influencing the occurrence of scoliosis are most often sudden growth in puberty, genetic predispositions, neurological deficits, changes in muscle and connective structures, but most often the problem is in lifestyle, i.e. too little physical activity. In addition to all the above possible factors, there are scolioses whose cause is unknown and we call them idiopathic. They are more common in girls than in boys and create major health and aesthetic problems. The prognosis of deformity progression in idiopathic scoliosis is good, but it is certainly of utmost importance to have an earlier and more detailed diagnosis of the disease. Diagnostic methods that establish idiopathic scoliosis are a clinical examination that includes specific tests, the possibility of X-rays and other imaging methods such as CT and magnetic resonance imaging. A popular method of treating idiopathic scoliosis, which is common among experts, is conservative treatment and all the methods it advocates. Physical therapy belongs to conservative ways of treatment and its goal is to improve, correct the signs and symptoms of idiopathic scoliosis and prevent further progression of deformities in the period of growth momentum. After all methods of conservative treatment have been completely exhausted and the progression of deformities continues to be graded by experts in consultation with the team and the patient decide on further surgical treatment. In the further rehabilitation of idiopathic scoliosis, the cooperation of all members of the medical team, family and patient is necessary. In addition to physical patients, they also feel psychological or mental suffering because their self-image changes and they are forced to change it due to deformities. Therefore, it would be of great benefit to provide psychological support in addition to family support, in order to avoid additional comorbidities such as depression or anxiety disorder. In conclusion, the progression of idiopathic scoliosis can be prevented by educating the population, early screening and detailed diagnosis and treatment.

Keywords: idiopathic scoliosis, diagnostics, imaging methods, physical therapy

1.UVOD

U današnjem užurbanom svijetu, sve češća bolest koja zahvaća modernog čovjeka koji živi sjedilačkim načinom života jest skolioza. Definiramo je kao trodimenzionalno postranično zakrivljenje kralježnice a još se može i opisati kao nepravilno tjelesno držanje. Nepravilno tjelesno držanje odnosno naša postura odraz je ne samo našeg fizičkog već i duševnog, unutarnjeg stanja. Zbog poboljšanja same kvalitete života čovjeka od iznimne je važnosti posvetiti pozornost svome zdravlju; preventivnim pregledima, ranoj dijagnozi i liječenju bolesti odnosno deformiteta. Kako bi se što lakše provela kvalitetna dijagnostika i odredilo liječenje valjalo bi prepoznati o kojoj vrsti skolioze se radi. Naime, skolioze možemo podijeliti na funkcionalne(nestrukturalne) i strukturalne. Nestrukturalne skolioze nisu fiksirane deformacije kralježnice, te se mogu pasivno korigirati predstavljajući distribuciju spinalnog statičkog balansa bez anatomskih promjena kralježaka ili intervertebralnih diskova. Strukturalne su skolioze složene, trodimenzionalne deformacije kralježnice, praćene deformacijom u frontalnoj, sagitalnoj i horizontalnoj ravnini. Idiopatska skolioza prema klasifikaciji pripada skupini strukturalnih skolioza. Kao pojam prvi puta spominje se 1922. godine kada je Kleinberg njime označio stanje kod pacijenata sa deformacijom kralježnice čiji je uzrok nepoznat. Prema prikupljenim znanstvenim podacima idiopatska skolioza češće se javlja u žena a posebice u članova iste obitelji. Prognoza adolescentnih IS-a je dobra jer većina ne ugrožava respiratornu funkciju i ne skraćuje životni vijek, a „opasno“ razdoblje za progresiju skolioze redovito završava s prestankom rasta. Iako je prognoza bolesti dobra preporuča se što ranije otkrivanje deformiteta probirom. U Hrvatskoj se od 1950. godine redovito radi organizirani probir skolioze Adamovim testom kao dio preventivnih pregleda mladih s ciljem ranog prepoznavanja i liječenja rizične populacije dok još nema simptoma. U dijagnostici, zlatni standar čine slikovne odnosno radiografske metode koje svakim danom postaju sve preciznije, modernije i najvažnije od svega manje štetne po zdravlje pacijenta. Primarna opcija u liječenju idiopatskih skolioza jest konzervativno ne kirurško liječenje. Konzervativne intervencije za liječenje AIS u današnjoj praksi uključuju različite modalitete: ortoze, PSSE, različite oblike fizikalne terapije poput manualne terapije i električne stimulacije, tretmane poput podizanja pete, različite vrste osteopatskih i kiropraktičkih intervencija, a primjenjuju se i komplementarne tehnike. Ukoliko u fazi rasta dođe do nagle

progresije deformiteta ($>50^\circ$) liječnici se u suradnji s pacijentom odlučuju na daljnje operacijsko liječenje. Na poslijetku, važno je napomenuti da je u cijelom postupku dijagnoze i liječenja, najvažnije od svega pacijentu pristupiti holistički, sveobuhvatno i individualno.

1.1.Predmet rada

Predmet ovog završnog rada jest praćenje pacijenta od sumnje na dijagnozu do liječenja pa i posljedica liječenja od idiopatske skolioze. U radu ćemo razraditi anatomiju, etiologiju, incidenciju i prevalenciju te kliničku sliku i dijagnozu bolesti. Izniman značaj u dijagnozi bolesti dat će nam slikovne odnosno radiografske metode koje ćemo razraditi. Nakon definiranja idiopatske skolioze odnosno postraničnog zakrivljenja kralježnice koje nema etiološkog uzroka, pažnju ćemo posvetiti primjeni vrsta liječenja dijagnoze i utjecaju na kvalitetu života pacijenta.

1.2. Cilj i svrha rada

Cilj i svrha ovog završnog rada jest pobliže objasniti značenje dijagnoze idiopatske skolioze uz pomoć dostupne literature. Uz to, rad predstavlja iznimno važnim promociju primarne prevencije deformiteta kralježnice a poseban značaj pridaje pravodobnoj i pravovremenoj dijagnostici i primjeni fizikalne terapije za pacijente oboljele od idiopatske skolioze. Posljednji ali ne i manje važan cilj rada jest osvijestiti populaciju o benefitima ali i štetnostima radiografskih metoda bez kojih ne bi bila moguća potpuna dijagnostika idiopatske skolioze.

Moj, osobni motiv pisanja završnog rada na ovu temu bilu su djevojčice, moje vršnjakinje još iz osnovne škole koje su imale dijagnozu skolioze i kojima sam se divila na hrabrosti podnošenja same dijagnoze, terapija , nošenja ortoze ali i pogrđnih komentara na račun izgleda. Smatram da se AIS još uvijek smatra tabu temom i da se nedovoljno pažnje posvećuje dijagnozi i prevenciji iste te se toplo nadam da će se to u skorije vrijeme promijeniti.

2. IDIOPATSKA SKOLIOZA

2.1. Anatomija kralježnice

Kralježnica ili lat. Columna Vertebralis središnji je aksijalni organ čovjekova tijela. Zbog višestrukih funkcija smatra se jednim od najkompliciranijih i najjemenatnijih dijelova skeletnog sustava čovjeka. Kralježnica jest glavni organ zaslužan za pokretanje tijela. Čini oslonac trupu, podupire glavu, stabilizira zdjelicu te je zaslužna za ravnotežu tijela. Osim gore navedenih kralježnica ima i protektivnu ulogu odnosno kralježnički kanal služi kao zaštita kralježnične moždine i živaca. (1)

Kralježnica prenosi snažne sile kroz tijelo, drži ga uspravnim i omogućava mu aktivne pokrete. Također kralježnica je isto tako i pomoćna struktura koja omogućava trupu saginjanje, savijanje i okretanje. Prilikom izvođenja navedenih pokreta najvažnije je da osjetljiva leđna moždina koja prolazi kroz spinalni put bude zaštićena a tome pridonosi kompleksna građa kralježnice.

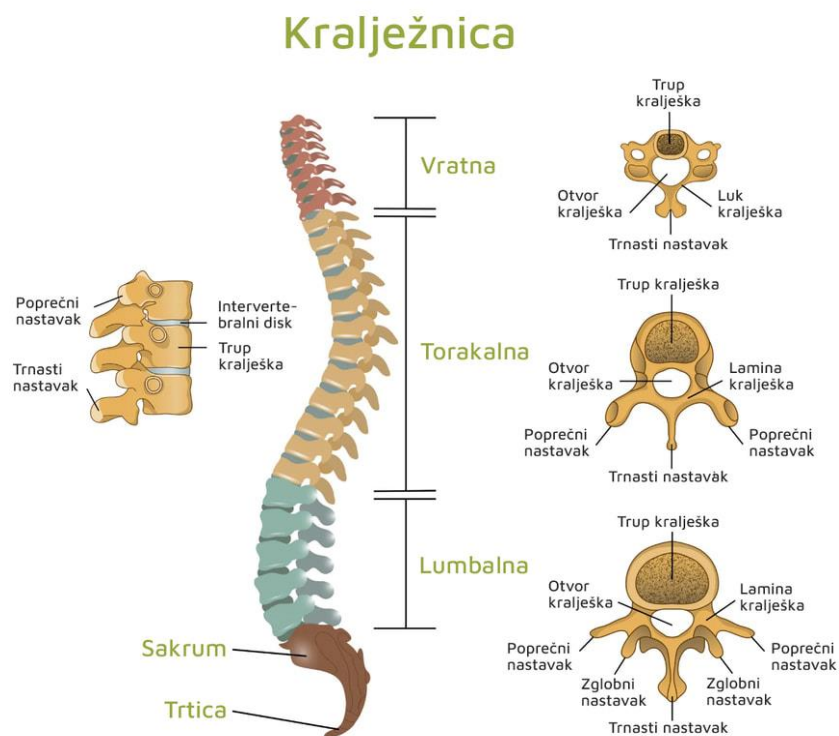
Građena je od kralježaka, hrskavica između trupova, kralježaka te ligamenata koji joj zajedno omogućuju čvrstinu i gibljivost. Pokretljivi dio kralježnice proteže se od baze lubanje do vrha križne kosti. Duljina kralježnice prosječne odrasle osobe iznosi 72-75 cm, od čega četvrtina otpada na intervertebralne diskove.

U odrasle osobe kralježnica se sastoji od 33 kralješka (lat. vertebrae) podijeljena u 5 regija:

1. Vratna kralježnica - 7 kralježaka,
2. Prsna kralježnica - 12 kralježaka,
3. Slabinska kralježnica - 5 kralježaka
4. Križna kralježnica - 5 kralježaka
5. Trtična kralježnica - 4 kralješka (1-2).

Kralježnica je pokretna u vratnom, prsnom i slabinskom dijelu od kojih je vratni najpokretljiviji. U križnom i trtičnom dijelu kralješci među sobom nemaju intervertebralnih diskova, srasli su i time izgubili pokretljivost te se kao jedinstvena kost nazivaju križnom (lat. os sacrum), odnosno trtičnom kosti (lat. os coccygis) (2) (slika 1)

Slika 1 Prikaz kralježnice



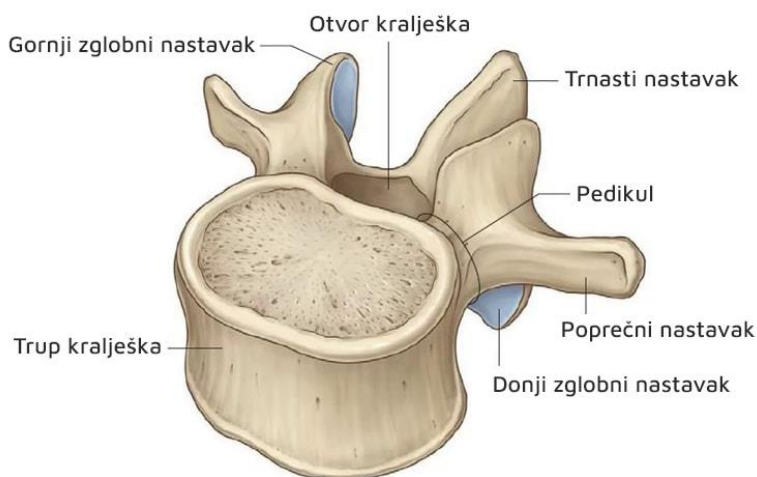
Izvor: <https://www.rekreativa-medical.com/kraljeznica.html> (dostupno 31.8.2023.)

2.1.2 Anatomija kralješka

Kralješci su građevni elementi kralježnice koji štite i podupiru leđnu moždinu. Svi kralješci osim prvog vratnog imaju zajednička obilježja. Prvi vratni kralježak je glavonoša, atlas, tvore ga dva luka i vrlo je sličan prstenu, nedostaje mu tijelo i trnasti nastavak što ga čini jedinstvenim i razlikuje ga od ostalih kralježaka.

Prednju stranu kralješka gradi trup (lat. corpus vertebrae), on je najmasivniji dio kralješka. Okruglog je ili ovalnog oblika na poprečnom presjeku i glavna uloga mu je podnošenje opterećenja. Izgrađuje ga spongiozna koštana struktura, dok je na površini obrubljen tankim slojem kompaktne kosti. Na stražnoj strani kralješka nalazi se luk (lat. arcus vertebrae). Luk kralješka čine 2 pedikla i 2 lamine te se na njega nastavljaju koštani izdanci: po 2 gornja i 2 donja zglobna nastavka (lat. processus articularis superior et inferior), 2 poprečna (lat. processus transversus) i jedan trnasti nastavak (lat. processus spinosus). Na gornjem i donjem rubu pedikla je utor koji u spoju sa susjednim kralješkom zatvara otvor (lat. foramen vertebrae) namijenjen prolazu spinalnih živaca iz koštanog kanala prema periferiji. (3)

Slika 2 Prikaz građe kralješka

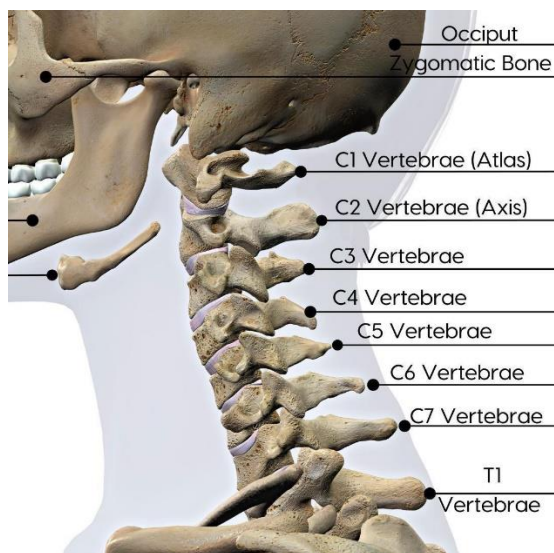


Izvor: <https://www.rekreativa-medical.com/kraljeznica.html> (dostupno 31.8.2023.)

2.1.3 Anatomija cervikalne (vratne) kralježnice

Vratna kralježnica (lat. column cervicalis) se sastoji od 7 vratnih kralježaka. Kralješci se značavaju simbolima C1-C7. Protežu se od baze lubanje do prvog grudnog kralješka-Th1. Vratni kralješci imaju otvor na poprečnom nastavku i po tome se razlikuju od drugih kralježaka. Kroz foramen transversarium prolaze vertebralne vene i arterije . Iznimku prolaska čini sedmi vratni kralježak kroz koji prolazi smo vertebralna vena ili uopće i ne prolazi niti jedna struktura. Također C7 kralježak služi kao orijentacijska točka kod snimki kralježnice. (3)

Slika 3 Prikaz vratne kralježnice



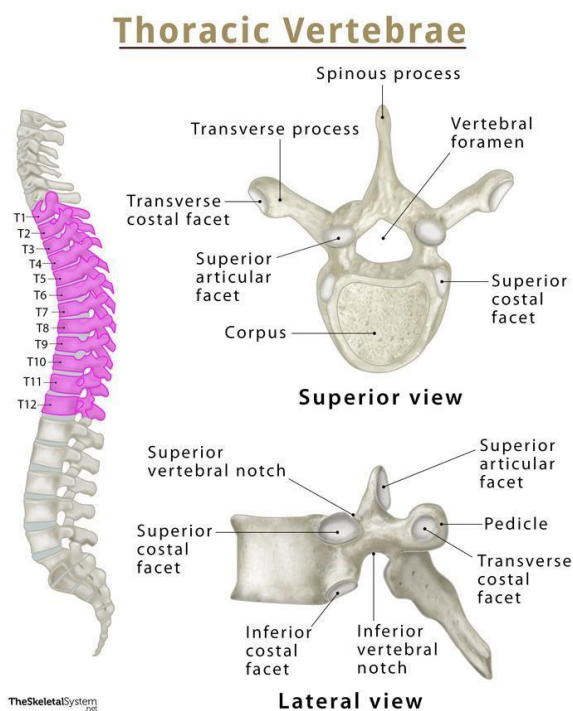
Izvor: <https://www.gallatinvalleychiropractic.com/blog/95260-cervical-spine-nerves>
(dostupno 31.8.2023.)

2.1.4 Anatomija prsne (torakalne kralježnice)

Prsna kralježnica (lat. columna thoracica) se sastoji od 12 kralježaka koji se označuju simbolima Th1-Th12. (4)

Prsni kralješci iznimno su specifični po zglobnim udubljenjima u području trupova kralježaka kojima se uzglobljuju s glavom rebra i po zglobnim udubljenjima na poprečnim nastavcima kojima se uzglobljuju s kvrgom rebra. Trup kralješka je trokutast, a otvor je okruglog oblika. Veličina trupa kralježaka se povećava prema kaudalno, a oni koji su smješteni niže sve više nalikuju lumbalnim kralješcima.

Slika 4 Prikaz prsne kralježnice



Izvor: <https://www.theskeletalsystem.net/spine-vertebral-column/thoracic-vertebrae.html>

(dostupno 1.9.2023)

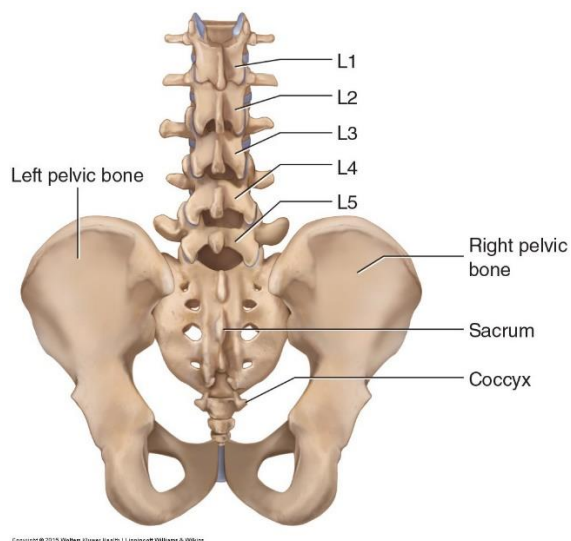
2.1.5 Anatomija lumbalne i lumbosakralne kralježnice

Lumbalna kralježnica (lat. vertebra lumbalis) građena je od 5 kralježaka. Kralješci se označuju simbolima L1-L5. Slabinski kralješci imaju masivan trup čiji volumen postupno raste prema kaudalno. Terminalne plohe su bubrežasta oblika i ravne, zglobne plohe gornjih i donjih zglobnih nastavaka u sagitalnoj su ravnini, a trnasti je nastavak četverokutna pločica u medijalnoj ravnini. Vertebralni otvor slabinskih kralježaka je trokutasta oblika. (2)

Križnu kost (lat. os sacrum) čini pet međusobno sraslih križnih kralježaka. Spljoštena je ventrodorzalno i trokutasta je oblika. Gornji dio (baza) je širi i masivniji jer sudjeluje u prijenosu tjelesne mase dok je donji dio uža i naziva se vrh. Prednja površina križne kosti tvori stražnju stijenku male zdjelice (lat. facies pelvica). Stražnja površina (lat. facies dorsalis) je izbočena i ima tri uzdužna grebena (lat. cristae sacrales) koji su nastali srašćivanjem susjednih zglobnih, trnastih i poprečnih nastavka. Križna kost zajedno s desnom i lijevom zdjeličnom kosti čini zdjelični obruč. Također važno je da je kod žena križna kost plića i šira, a kod muškaraca je udubljena i uža. (2)

Trtična kost nastavlja se na donji kraj križne kosti. Nastaje srašćivanjem 4-5 trtičnih koščica.

Slika 5 Prikaz lumbo-sakralne kralježnice



Izvor: <https://learnmuscles.com/blog/2017/08/29/17151/> (dostupno 1.9.2023)

2.2 Etiologija

Etiološka klasifikacija skolioza dijeli ih u grubo na nestrukturalne i strukturalne skolioze.

Ne strukturalne skolioze nisu fiksirane deformacije kralježnice, te se mogu pasivno korigirati predstavljajući distribuciju spinalnog statičkog balansa bez anatomskih promjena kralježaka ili intervertebralnih diskova. Ne strukturalne skolioze dijele se dalje u tri glavne kategorije: *posturalni nedostaci skoliotične posture*, *manja skoliotična antalgična iskrivljenja* nastala zbog poremećaja oko kralježnice poput apendicitisa, hernije intravertebralnog diska ili traume, *kompensatorna iskrivljenja* nastala zbog poremećaja koja se nalaze dalje od kralježnice poput razlike u duljini donjih ekstremiteta ili neadekvatnog položaja kukova. (5)

Strukturalne su skolioze složene, trodimenzionalne deformacije kralježnice, praćene deformacijom u frontalnoj, sagitalnoj i horizontalnoj ravnini. Deformacija u frontalnoj ravnini uzrokuje postranično savijanje kralježnice, u sagitalnoj ravnini dolazi do udružene lordoze ili kifoze, dok ona u horizontalnoj ravnini uzrokuje torziju kralježaka i rotaciju kralježnice s odgovarajućim rebrima, što dovodi do pojave stražnje rebrene grbe na konveksnom dijelu krivine i prednje rebrene grbe na konkavnom dijelu krivine. Prsni koš slijedi rotaciju kralježnice. Strukturalne skolioze dijelimo na idiopatske skolioze, neuromuskulatorne, kongenitalne, metaboličke, skolioze kojima je uzrok infekcija, torakogene, tumorske skolioze i skolioze koje nastaju kod prisutstva mezenhimalnih poremećaja.

Slika 6 Prikaz etiološke klasifikacije skolioze

TABLICA 1. Etiološka klasifikacija skolioza

STRUKTURALNE SKOLIOZE	
I. IDIOPATSKE	VI. REUMATSKE BOLESTI
A) Infantilne (0-3 godine)	
1. resolutivne	
2. progresivne	VII. TRAUMA
B) Juvenalne (3. godina skeletalne zrelosti do početka puberteta)	A) Prijelomi
C) Adolescentne (od ili oko početka puberteta do dostizanja koštane zrelosti)	B) Kirurška
	1. nakon laminektomija
	2. nakon torakoplastika
	C) Iradijacije
II. NEUROMUSKULARNE	VIII. KONTRAKTURE (ekstraspinalne)
A) Neuropatske	A) nakon empijema
1. gornji motorni neuron	B) nakon opekina
a) cerebralna paraliza	
b) spinocerebralna degeneracija	IX. OSTEOHONDRODISTROFIJE
- mb. Friedreich	A) Distrofični patuljak
- mb. Charcot-Marie-Tooth	B) Mucopolysaccharidosis (npr. Morquioov sindrom)
- mb. Roussey-Levy	C) Spondiloeptifarna displazija
c) syringomyelia	D) Multipla epifizarna displazija
d) tumori kralježnične moždine	E) Drugo
e) trauma kralježnične moždine	
f) drugo	X. INFEKCIJE KOSTI
2. donji motorni neuron	A) Akutne
a) poliomijselitis	B) Kronične
b) drugi virusni mijselitisi	
c) trauma	XI. METABOLIČKI POREMEĆAJI
d) spinalna mišićna atrofija	A) Rachitis
- mb. Werdnig-Hoffmann	B) Osteogenesis imperfecta
- mb. Kugelberg-Welander	C) Homocystinuria
e) mijelomeningocela (paralitičke)	D) Drugo
3. disautonomija (Riley-Day)	
4. drugo	XII. POREMEĆAJI U LUMBOSAKRALNOM SPOJU
B) Miopatske	A) Spondiloliza i spondilolisteza
1. artrogripoza	B) Kongenitalne anomalije lumbosakralnog područja
2. mišićna distrofija	
- mb. Duchenne (pseudohipertrofični tip, facioskapulohumeralni tip i drugi)	XIII. TUMORI
3. kongenitalna hipotonija	A) Kralježnice
4. miotonija distrofija	1. osteoidostrom
5. drugo	2. histiocitoza X
	3. drugi
	B) Kralježnične moždine (vidi neuromuskularne skolioze)
III. KONGENITALNE	NESTRUKTURALNE SKOLIOZE
A) Poremećaji formacije	I. Posturalne skolioze (skoliotična držanja)
1. klinasti kralježak	II. Histerične skolioze
2. pošakralježak	III. Zbog nadražaja živčanih korjenova
B) Poremećaji segmentacije	A) Hernia nuclei pulposi
1. jednostrani blok	B) Tumori
2. obostrani blok	IV. Upale (npr. apendicitis)
C) Miješani poremećaji	V. Zbog nejednake dužine nogu
IV. NEUROFIBROMATOZA	VI. Zbog kontraktura u području zglobova
V. MEZENHIMALNI POREMEĆAJI	
A) Marfanov sindrom	
B) Ehlers-Danlosov sindrom	
C) Drugo	

213

Preuzeto: Ortopedija / Marko Pećina i suradnici. [3. izmijenjeno i dopunjeno izd.] Zagreb : Naklada Ljevak, 2000

Adolescentna idiopatska skolioza prema klasifikaciji pripada skupini strukturalnih skolioza i samim time se opisuje kao trodimenzionalno iskrivljenje kralježnice i trupa.

Također, idiopatska skolioza se kao pojam prvi puta spominje 1922. godine kada je Kleinberg njime označio stanje kod pacijenata sa deformacijom kralježnice čiji je uzrok nepoznat. (7)

Nepoznat uzrok nastajanja idiopatske skolioze ukazuje nam da etiologija nije utvrđena te su moguća samo nagađanja znanstvenika.

Etiopatogenetski gledano, adolescentnu idiopatsku skoliozu možemo definirati kao znak za sindrom s multifaktorijskom etiologijom. U početku, skolioza se manifestira kao samostalna deformacija, no daljnja dijagnostika često otkrije važne subkliničke znakove. (7)

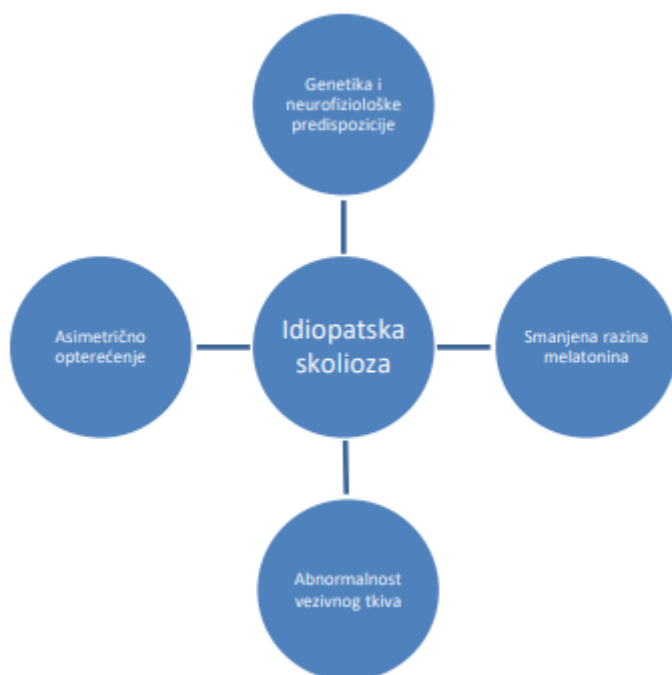IS se češće razvija u članova iste obitelji, osobito ženskog spola. Učestalost dijagnoze kreće se oko 1/ 3000 djece, a zahvaća tri puta više ženski spol (8). U periodu kada nagli rast kreće, kod djevojčica još uvijek nisu formirane fiziološke krivine. Zbog toga je kralježnica nestabilna te je pogodna za stvaranje deformiteta. Dječacima nagli rast kreće kasnije, kada fiziološke krivine već postoje i samim time smanjena je mogućnost krivljenja. Kada se gleda globalna slika prevalencije skolioze istraživanja su pokazala povezanost između geografske širine i pojave menarhe. Iznad 25 stupnjeva geografske širine djevojčicama se menarha kasnije pojavi, koštana zrelost nastupa kasnije pa se skolioze pojavljuju češće. (9)

Neki smatraju da je skolioza poligenski uvjetovana deformacija pa se razvijaju genetički testovi kojima se iz sline pokušava odrediti rizik od progresije idiopatske skolioze .

Znanstvenici su dokazali da se IS pojavljuje u vremenskom periodu brzog rasta te su tu činjenicu povezali sa hormonom rasta i razinom melatonina. Dymling i Willner u svojem su istraživanju tretirali pacijente sa hormonom rasta kroz 10 tjedana, te zabilježili rapidnu progresiju torakalnog iskrivljenja kralježnice kod pacijenata s adolescentnom idiopatskom skoliozom. Nakon 10 tjedana, pacijentima su prestali davati hormon rasta, a iskrivljenje kralježnice više nije progrediralo već je ostalo stabilno. (10) Manjak melatonina je također prikazan kao jedan od mogućih uzroka za razvoj bolesti, naročito kada su Machida i Dubousset pri resekciji epifize, ustanovili nisku razinu melatonina kod kokoši koje su razvile skoliozu. Daljnjim istraživanjima na ljudima opisali su značajno nižu razinu melatonina kod pacijenata sa progresivnim iskrivljenjem kralježnice za razliku od pacijenata sa stabilnim iskrivljenjem kralježnice. Osim dvojice spomenutih znanstvenika, i mnogi drugi istraživali su utjecaj melatonina na razvoj skolioze kod drugih životinja, no često su dobivali i različite rezultate, pa je tako uloga melatonina u razvoju skolioze i dalje ostala kontroverzna. (11)

Najveći broj skolioza koje se javljaju u mlađoj životnoj dobi jesu idiopatske, a prema dobi javljanja dijelimo ih na slijedeće. *Infantilne skolioze* javljaju se od prve do treće godine života, te mogu biti progresivne ili evolutivne. *Juvenilne skolioze* javljaju se od četvrte godine života pa do početka puberteta. *Adolescentne skolioze* javljaju se od početka puberteta pa do koštane maturacije. Daleko su najčešće i javljaju se od desete do osamnaeste godine života. Čine 80% deformacija kralježnice i počinju najčešće u pretpubertetskom zamahu rasta. (12) Neki autori smatraju da ovakva klasifikacija skolioza nije opravdana jer se faza rasta u prve tri godine razlikuje od faze rasta u ranom djetinjstvu i pubertetu. Faza rasta je puno veća u infantilnom razdoblju i pubertetu nego li u juvenilnom razdoblju, te bi u skladu s time, juvenilne skolioze trebale pripadati u posebnu kategoriju. (13)

Slika 7 Prikaz etioloških čimbenika



Preuzeto: prikaz klasifikacije skolioza.pdf (dostupno 1.9.2023)

2.3 Incidencija i prevalencija

Prevalencija adolescentne idiopatske skolioze u školskoj populaciji kreće se od 0,3 % do 15,3%, no kada se u obzir uzmu iskrivljenja kralježnice veća od 10 stupnjeva po Cobb-u, stopa prevalencije pada za 1,5% do 3%. Za iskrivljenja veća od 20 stupnjeva po Cobb-u prevalencija se kreće od 0,3% do 0,5%, a za ona iskrivljenja veća od 30 stupnjeva stopa se kreće od 0,2% do 0,3%. (14) Prema nalazima sistematskih pregleda u Hrvatskoj, školske godine 2014./2015., 16% učenika osnovnih i 20% učenika srednjih škola ima nepravilno držanje.

Strukturalne deformacije kralježnice su češće utvrđene kod djevojčica. U osnovnim školama skolioza se registrira u 2,6 % dječaka i 6,2% djevojčica, u srednjim školama u 6,9 % dječaka i 13,6 % djevojčica.

U Hrvatskoj je probir za skoliozu uvriježeni redoviti dio preventivnih pregleda. Program preventivnih pregleda kao i frekvencija provođenja dijelom se mijenjala s godinama, ali je pregled lokomotornog sustava uvijek konzistentno provođen. Probir za skoliozu provodi se standardnim Adamsonim testom pretklona u stojećem stavu (15)

2.4 Klinička slika i dijagnoza

Dijagnostički postupci kod svih iskrivljenja kralježnice su jednaki a shodno temi obradit ćemo dijagnostiku i kliničku sliku pacijenta sa idiopatskom skoliozom. Od iznimne je važnosti provesti pravovremenu i detaljnu dijagnostiku kako bi se što prije započelo s terapijama i preveniralo daljnje pogoršanje deformiteta.

Prvi i osnovni korak prije postavljanja dijagnoze i kliničke slike jest oku vidljiva sumnja na postojanje deformacije. Preventivni pregledi koji se obavljaju u sklopu škola u RH izričito pridonose ranom otkrivanju deformiteta kralježnice u djece. Sumnja se uvjeruje osnovnim testom pretklona odnosno Adams testom. Nakon utvrdene sumnje dijete se upućuje na daljnju specijalističku obradu kod fizijatra i/ili ortopeda. Liječnik, pregled, započinje obiteljskom anamnezom kako bi utvrdio povijest bolesti. Također neizostavna je činjenica, da djeca čiji roditelji imaju određeni oblik deformacije su sklonija razvoju iste.

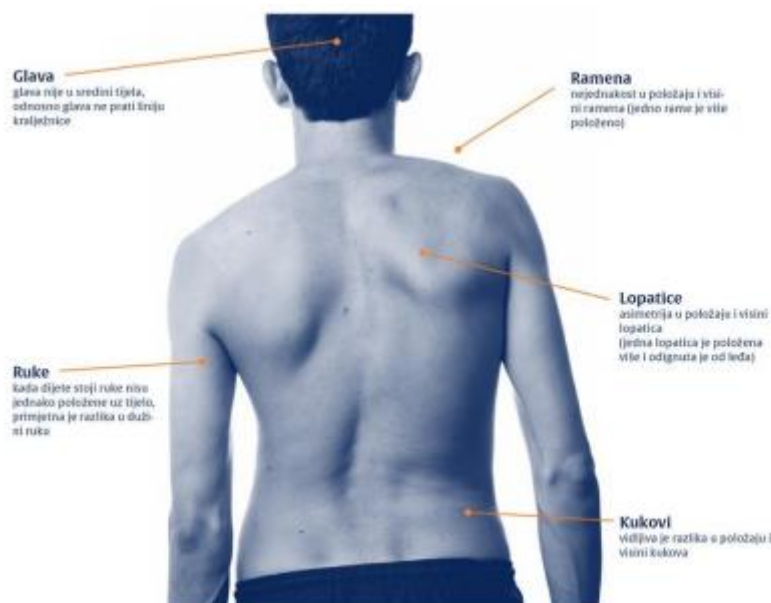Opći pregled započinje inspekcijom tijela pacijenta. Preporuča se da dijete stoji opušteno i u donjem rublju kako bi se što bolje procijenila asimetrija. Vanjski izgled trupa i ekstremiteta se

promatra s leđa, sprijeda i bočno. S leđa se gleda asimetrija ušnih resica, visina ramena, položaj lopatica uz toraks, položaj nadlaktica u odnosu na trup to jest simetričnost Lorenzovih trokuta, prominencija zdjelice u jednu stranu te moguću nejednakost donjih udova.

Sprijeda se promatra sve navedeno uz položaj glave i simetričnost prsnog koša. Sagitalna zakrivljenost odnosno njeno odstupanje od normalnog promatra se gledajući dijete s boka. Nadalje, snaga i ravnoteža se proučavaju gledajući pacijenta kako hoda punim stopalom, na prstima i petama. Također od iznimne je važnosti izmjeriti duljinu donjih ekstremiteta u ležećem položaju te zamijetiti i dokumentirati stanje pokretljivosti u zglobovima i ukoliko postoje evidentirati promjene na koži. (16)

Nakon pregleda i utvrđene sumnje na dijagnozu skolioze od iznimne je važnosti provesti neurološko testiranje djeteta. Odnosno provodi se test o Babinskom to jest izazivanje dubokog tetivnog refleksa donjih i gornjih udova, te podražaj umbilikusa u sva 4 kvadranta abdomena kod ležećeg pacijenta. Ukoliko je u pitanju deformacija skoliotičnog tipa, a neurološki testovi su negativni i nema znakova sekundarne skolioze, već kod uspravnog stava djeteta postojat će znakovi koji idu u prilog postavljanju dijagnoze (poput spuštenog ramena i prominentne zdjelice te trupa čije težište prevladava na jednoj strani). (16)

Slika 8 Klinički pregled, znakovi skolioze koje zamjećujemo promatrajući s leđa



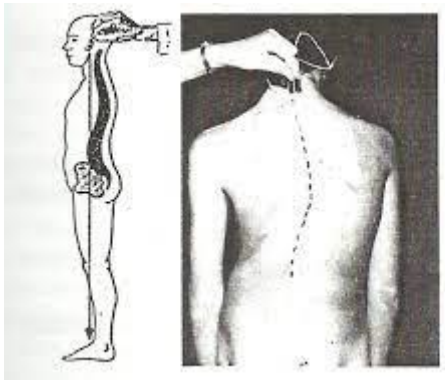
Preuzeto : <https://fattorini.hr/skolioza/> (dostupno 1.9.2023)

Detaljniji pregled kralježnice potrebno je učiniti na strukturirani način. Započinje se od pregleda vrata. Nakon što primijetimo znakove skolioze i odredimo lokalizaciju, potrebno je zabilježiti i dekompenzaciju tj. je li položaj glave postavljen okomito točno iznad sredine zdjelice- **test viskom**.

Test viskom

Metoda mjerenja viskom jedna je od najjednostavnijih metoda mjerenja koja daje informacije o stanju kralježnice u frontalnoj ravnini. Ova metoda je praktična prvenstveno zbog praktičnosti mjernog instrumenta. Pri mjerenju viskom ispitanik mora zauzeti lagano napeti uspravan stav, zategnutih koljena i skupljenih nogu. Spušteni visak od sredine potiljka prelazi preko istaknutih vrhova torakalne kralježnice sve do trtičnog djela. Ukoliko postoji odstupanje u vratnom ili cervikalnom dijelu (više od 35mm) riječ je o kifotičnom držanju, a ako postoji odstupanje u slabinskom dijelu kralježnice (više od 45mm) riječ je o lordotičnom držanju. Ukoliko postoji bočno odstupanje, riječ je o skoliotičnom držanju ili skoliozi. (17)

Slika 9 Prikaz mjerenja viskom

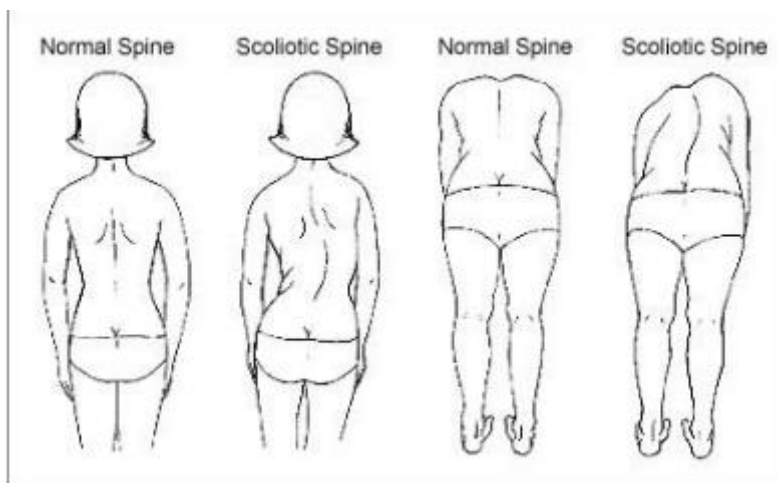


Preuzeto: <https://repositorij.unipu.hr/islandora/object/unipu:4> (dostupno 2.9.2023)

Test pretklona ili Adamsov test

Testom pretklona potvrđujemo dijagnozu strukturalne idiopatske skolioze. Test se izvodi tako da dijete stoji sa pridržanim stopalima, ekstenziranim koljenima i lagano se spusti u opuštenu pretklon prema naprijed sa slobodno visećim rukama. Kod strukturalne skolioze već pri stajaćem stavu primjećuje se asimetrija koja se nagibom prema naprijed samo još više povećava. Očituje se vidljivim rebrenim gibusom u strani konveksiteta i prema tome zaključujemo smjer rotacije kralježnice. Drugi znak koji potvrđuje strukturalnu deformaciju je prekid feksijskog luka kralježaka pri pretklonu. Transverzalni nastavci trupova kralježaka idu prema konkavitetu krivine. (18)

Slika 10 Prikaz Adamsovog testa (test pretklona)



Preuzeto: <http://www.spine-aline.com/scoliosis/> (dostupno 2.9.2023)

Mjerenje skoliometrom

Skoliometar ili drugim riječima gibometar jest jednostavan i praktičan instrument za mjerenje asimetrije. Prvi puta ga je opisao W.P. Bunnell 1984. godine. Iako je lako pristupačan i pouzdan, mjere njime dobivene nisu dovoljne za potpunu dijagnostiku skolioze.

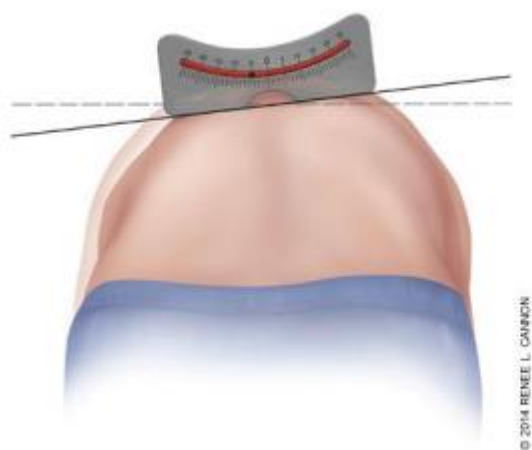
Skoliometrom mjerimo kut rotacije trupa (ATR) i lokalizaciju same krivine prilikom izvođenja Adamsova testa, a ovisno o veličini rebrene grbe i kutu rotacije dijete se upućuje na daljnju radiološku obradu. (18)

Slika 11 Prikaz skoliometra



Preuzeto: <http://www.scoliosis.org/store/scoliometer.php> (dostupno 2.9.2023)

Slika 12 Prikaz mjerenja skoliometrom (kut rotacije trupa u pretklonu)



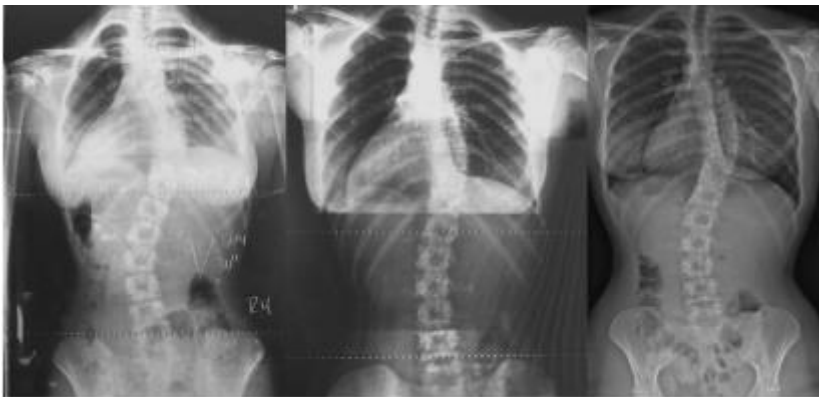
Preuzeto : <https://www.aafp.org/afp/2014/0201/p193.html> (dostupno 2.9.2023)

2.5 Slikovne metode u dijagnostici idiopatske skolioze

2.5.1 Radiografija

Radiografske metode služe za mjerenje veličine zakrivljenosti kralježnice. Zlatnim standardom u dijagnostici i praćenju liječenja skolioze smatramo rendgensku obradu. Pri prvoj obradi učini se rendgenska snimka cijele kralježnice u posteroanteriorom (PA) smjeru u stojećem stavu (od baze lubanje do zdjelice, uključujući i kriste ilijake radi procjene Risserova znaka – stupnja koštane zrelosti) i postraničnom smjeru (L). Radiografija u ležećem položaju izvodi se u slučaju pacijenata koji su premladi da bi samostalno stajali, dok je sjedeći rendgenogram rezerviran za pacijente u invalidskim kolicima. U kasnijim kontrolama uglavnom je dovoljna rendgenska kontrola u PA smjeru osim ako se ne uoči znatna deformacija u sagitalnoj ravnini. (19)

Slika 13 Rtg snimka skoliotične kralježnice

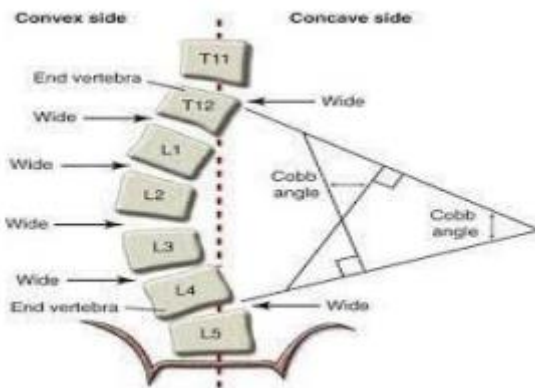


*Preuzeto: <https://www.stetoskop.info/sportska-medicina/vodic-za-rano-otkrivanje-skolioze>
(dostupno 3.9.2023)*

Metoda mjerenja zakrivljenosti je Cobbov kut (prikazan na slici 13). Izvodi se tako da se na rtg snimci, koja prikazuje kralježnicu, povuče horizontalna linija na gornjem rubu superiornog završnog kralješka, a zatim se povuče druga horizontalna linija na donjem rubu inferiornog

završnog kralješka. Okomice koje se povlače iz tih dviju linija sijeku se pod kutem koji predstavlja kut krivine. Za potvrđivanje dijagnoze strukturalne skolioze je, prema radiološkim kriterijima Scoliosis Research Society (SRS), potreban Cobbov kut od 10° i više te prisutnost aksijalne rotacije (20)

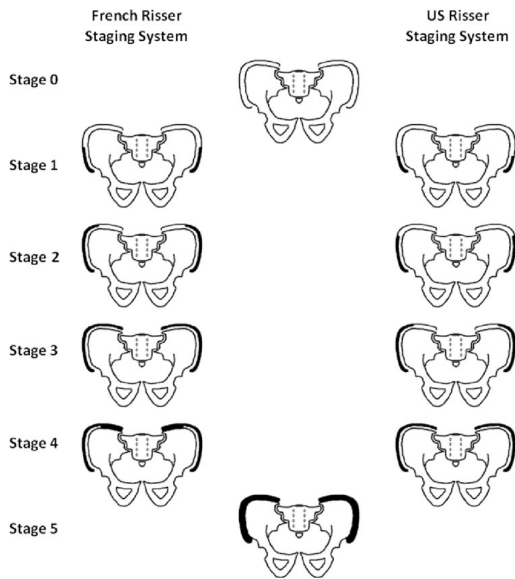
Slika 14 Prikaz mjerenja Cobbovog kuta



Preuzeto: <https://urn.nsk.hr/urn:nbn:hr:184:677848> (dostupno 3.9.2023)

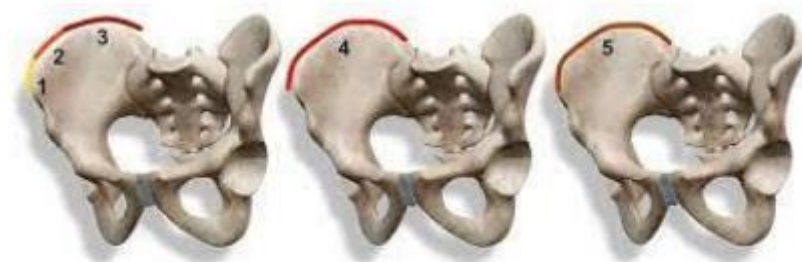Također od iznimne je važnosti i procjena stupnja osifikacije bočnih kostiju metodom po Risseru, koji je primijetio da je okoštavanje bočnih kosti u korelaciji sa zatvaranjem vertebralnih ploča rasta što drugim riječima znači da je deformacija razmjerna brzini rasta djeteta. Određivanje koštane zrelosti bitan je dio dijagnostike te iznimno korisna metoda u procjeni faze rasta pacijenta te značajno utječe na odabir tretmana Rtg snimka ali i prognoze progresivnosti zakrivljenosti. Risserov znak ilijačnih apofiza pratimo na radiogramima: okoštanje kriste ilijake počinje od spine ilijake ant. sup. i napreduje prema spini ilijaki post. sup. Stupanj osifikacije podijeljen je na šest etapa: nulti je stupanj kad koštano dozrijevanje nije započelo, a peti je stupanj završen spajanjem apofiza s ilijačnom kosti te su time rast i očekivana progresija skolioze završeni.

Slika 15 Risserov znak



Preuzeto : http://upload.orthobullets.com/journalclub/free_pdf/22538960_Risser.pdf
(dostupno 3.9.2023)

Slika 16 Prikaz okoštavanja apofize po Risseru



0. Okoštavanja nema

1. Okoštavanje do 25% dužine apofize

2. Okoštavanje do 50% dužine apofize

3. Okoštavanje do 75% dužine apofize

4. Okoštavanje do 100% dužine apofize

5. Okoštavanje apofiza je potpuno

Preuzeto [IDIOPATSKE-SKOLIOZE-PRINCIPI-KOREKCIJE-ZA-DJECU-I-ODRASLE.pdf](#)
([urban-rehabilitacija.hr](#)) (dostupno 5.9.2023)

Osim Risserove klasifikacije, za određivanje koštane dobi se još koristi rendgenogram lijevog dlana i zapešća na kojem se promatra osifikacija kostiju, po kojoj se uz pomoć atlasa može odrediti dob djeteta. Sandersova klasifikacija je još jedan način određivanja koštane dobi. Kod Sandersove klasifikacije dob se određuje prema okoštavanju metakarpalnih i falangealnih kostiju ruke (21)

Danas je rendgenogram kao slikovna metoda postala najučestalija metoda dijagnosticiranja i praćenja. S obzirom na čestu progresiju Cobb-ovog kuta, pacijenti se rutinski kontroliraju nekoliko puta godišnje, te se samim time često šalju na rendgenski snimak kralježnice kako bi se točno izračunala progresija iskrivljenja. Tretman skolioza je dugotrajan, tijekom cijelog razdoblja adolescencije, te akumulacija ionizirajućeg zračenja kroz to razdoblje izaziva veliku zabrinutost stručnjaka. Ionizirajuće zračenje x-zraka ima veliku moć u „lomljenju“ molekula kod ljudi. Takvo „lomljenje“ molekula naknadno se popravlja, ali nepravilno, što može utjecati na kromosome i izazvati rak. Retrospektivne studije dokazale su da pacijenti sa idiopatskom adolescentnom skoliozom, koji su često bili izloženi rendgenskom snimanju x-zrakama, imaju približno 2-3 % povećani rizik za razvitak raka dojke i nasljednih mana, te povećani rizik od neuspješnih trudnoća, spontanih pobačaja, rađanju djece sa kongenitalnim malformacijama i niskom porođajnom težinom. Posebice je taj rizik izražen u djece. SOSORT (Society on Scoliosis Orthopaedic and Rehabilitation Treatment, od 2004. okuplja znanstvenike i kliničare fokusirane samo na konzervativno liječenje spinalnih deformiteta te oboljele od skolioze) upozorava 2012. godine na potrebu smanjenja izloženosti dječje populacije nepotrebnom i štetnom rendgenskom zračenju uz smjernice koje preporučuju periodičko rendgensko praćenje ovisno o dobi i vrsti skolioze (što rjeđe samo nužno snimanje – individualizirano prema pojedinom slučaju), osim inicijalne rendgenske obrade pri dijagnosticiranju skolioze i 4 tjedna nakon što je postignuto planirano puno dnevno nošenje pri prvoj primjeni ortoze. (22) Tako su konvencionalne radiografije filmom, zamjenjene digitalnim tehnikama snimanja kojim se smanjuje utjecaj x-zraka od 5,5%.

Površinska topografija

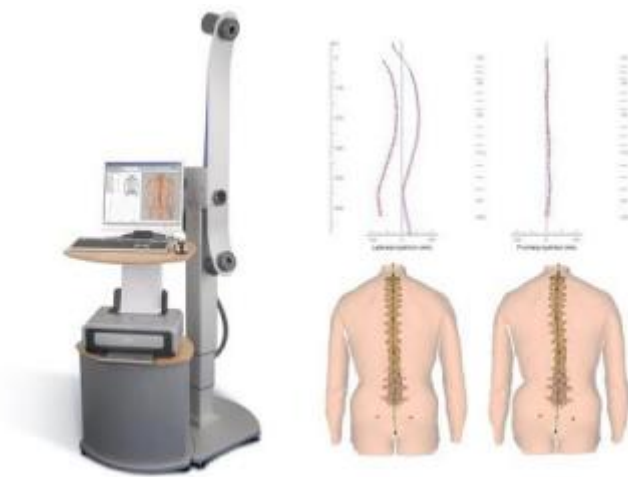Danas u modernom dobu napredaka sve više se ispituje i analizira štetnost komulativnog utjecaja ionizirajućeg zračenja na zdravlje pacijenata te mu se traži dostojanstvena alternativa. PA tehniku, s obzirom na nisku koncentraciju zračenja, smatramo zadovoljavajućom zamjenom za AP tehniku. Površinska topografija je naziv za metode koje se koriste optičkim slikama površine tijela, koje zatim analiziraju kako bi se stvorili parametri koji opisuju vanjsku površinu trupa. Sama tehnologija korištena u površinskoj topografiji je neinvazivna, precizna, osjetljiva i razvijana već dugi niz godina. Unatoč tome, nije zaživjela u praksi zbog visoke cijene opreme, nekvalificiranog osoblja, nedostatka adekvatno opremljenog prostora itd.

Površinska topografija se sastoji od uređaja koji projicira optički raster, kamere koja to snima i programa koji radi automatsku analizu slika. Snimanje površinske topografije se izvodi na način da pacijent stoji, a na leđa mu se projicira optički raster (mreža). Kao što je navedeno, kamera to snima, a program analizira. Oprema se razlikuje u tehnici prikupljanja slike, rezoluciji slike, programu za obradu, vremenu snimanja i slično. Cilj površinske topografije je kvantificirati veličinu nepravilnosti trupa. Trenutno postoji nekoliko različitih sustava (InSpeck, ISIS, Quantec i Formetric) koji služe za mjerenje i analizu površinske topografije tijela. (23)

Formetric

Topografska je metoda snimanja vanjske površine tijela. To je metoda koja ne uključuje štetno zračenje, već skeniranjem preko softvera daje uvid u asimetriju leđa, rotaciju kralježnice i zdjelice, nagib trupa i duljinu ekstremiteta. Bitno je naglasiti kako Formetric ne daje pravu vrijednost Cobbovog kuta ali je u koleraciji s njim. Danas se preporuča primjena navedene metode snimanja kod sumnje na skoliozu dok se kod drugih morfoloija kralježnice ipak preporuča i dalje RTG snimak.

Slika 17 Formetric uređaj

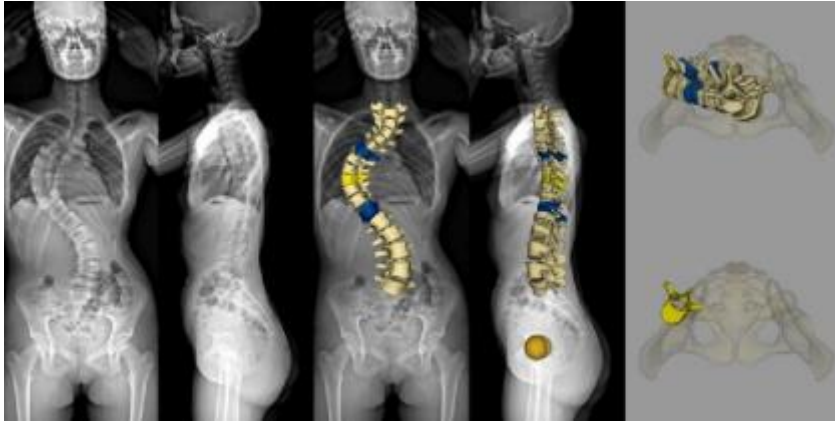


(<https://bodybalance.hr/usluge/dijagnostika/formetric-3d-4d-skeniranje-posture/>) (dostupno 5.9.2023)

EOS imaging

EOS imaging je 3D sustav snimanja s niskom dozom zračenja. EOS skenira cjelokupnu posturu, balans i odnose između zglobova, poziciju kralježnice i ostatka lokomotornog sustava u frontalnoj i sagitalnoj ravnini. Daje detaljnu radiografsku snimku sa zračenjem do tri puta manjim od standardne radiografske snimke što se pokazalo korisnim kod djece s dijagnozom skolioze koju je potrebno često snimati kako bi se pratila krivina u progresiji. Ova vrsta snimke omogućava gledanje jedne slike iz više kuteva čime se dobiva točan prikaz mišićno-koštanog sustava koji je ključan za dijagnozu i planiranje liječenja. Mana uređaja je njegova visoka cijena zbog čega je rijetko gdje dostupan. Noviji načini snimanja kralježnice i praćenja skolioze nisu dostupni u Hrvatskoj ili su dostupni manjem dijelu populacije, a HZZO ne pokriva trošak izvođenja. Suradnja multidisciplinarnih stručnjaka dovela je do razvoja novih uređaja koji se koriste niskim dozama radijacije te je doza za dobivanje 2D prikaza znatno snižena, a točnost 3D rekonstrukcije jednako je dobra kao i CT-om. Pretraga traje kratko, a istodobno se izvodi rendgensko snimanje ultraniskim dozama u PA i LL projekciji u stojećem položaju pacijenta. Uređaji za površinsku topografiju tijekom snimanja uspoređuju simetriju više desetaka tisuća točaka na trupu i daju 3D prikaz kralježnice.(24)

Slika 18 Radiografski prikaz snimanja EOS uređajem



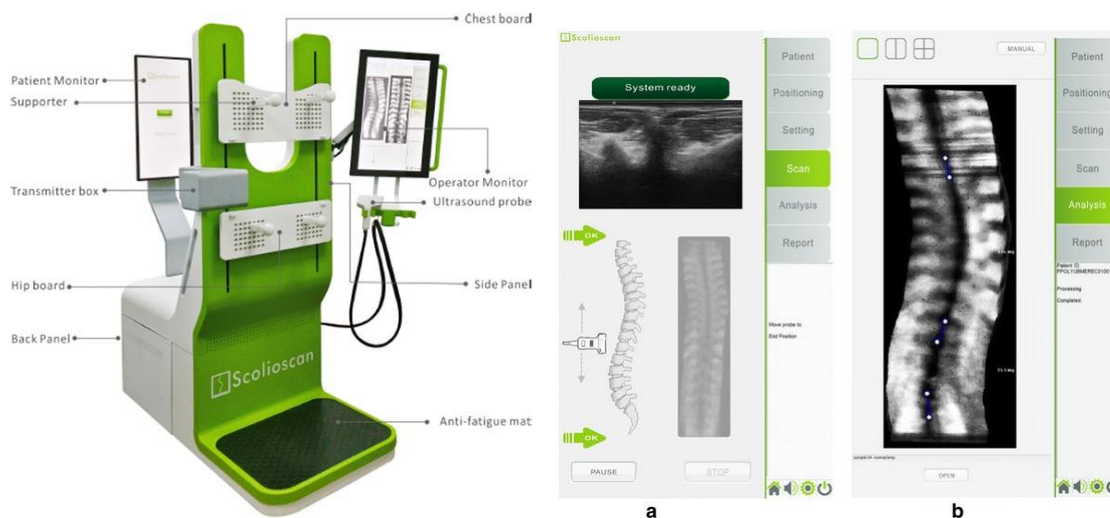<https://www.semanticscholar.org/paper/The-EOS%E2%84%A2-imaging-system-andits-uses-in-daily-III%C3%A9sSomoske%C3%B6y/cd1d5c20b812a9d892c3ddb473e2f952eb7886b>

(dostupno 7.9.2023)

2.5.2 UZV

Ultrazvuk je pomoćna i neinvazivna metoda izbora za meka tkiva, a pri snimanju kostiju dolazi do stvaranja akustične sjene i težeg očitavanja nalaza. Može se koristiti za pregled rotacije kralježaka i rebara. Prednost mu je moguće namještanje pacijenta i prikaz u realnom vremenu. Postoje 2D i 3D ultrazvuci kojima se gledaju deformiteti. 3D uređaji funkcioniraju tako da kod pacijenta koji stoji, istovremeno odašilju valove lateralno i frontalno, koje onda računalni program pretvara u 3D sliku. Znanstvenici sa Sveučilišta u Hong Kongu su razvili 3D ultrazvuk nazvan Scolioscan koji razvija 3D sliku kralježnice. Ustanovili su da je pouzdanost uređaja velika i da postoji velika korelacija između njihovog uređaja i Cobbovog kuta za skolioze. Nedostatak je bio da je Scolioscan podcijenio težinu skolioza što su objasnili time da za razliku od Cobbovog kuta, koji uzima tijela kralježaka kao točku za mjerenje, Scolioscan uzima posteriorne anatomske strukture kralježaka (25). Iako je ovo područje koje se još istražuje, postoje brojne studije koje govore o pouzdanosti ultrazvučne metode, što sugerira da bi u bližoj mogućnosti postupno mogla početi zamjenjivati metode s ionizirajućim zračenjem.

Slika 19 Scolioscan



Preuzeto : <https://www.ncbi.nlm.nih.gov/pmc/articles/PMC4900244/> (dostupno 8.9.2023)

2.5.3 Ostale slikovne metode

Pod ostale slikovne metode možemo navesti upotrebu CT-a i MR-a. CT ili kompjuterizirana tomografija jest slikovna radiološka metoda koja daje slojevni prikaz pregledavanog dijela tijela. Za nastanak slike koriste se rendgenske zrake. CT ima veliku ulogu u promatranju kralježaka i toraksa u transverzalnoj ravnini. Omogućuje dobar uvid u rotaciju kralježaka i moguću 3D rekonstrukciju kralježnice što uvelike pomaže kod planiranja operacijskih zahvata (26). U uporabi su danas uglavnom CT uređaji spiralne tehnologije, te multidetektorski CT uređaji koji znatno skraćuju vrijeme trajanja pregleda. No u praksi, zbog izrazito velike doze zračenja koja je potrebna, CT nije metoda izbora za redovne preglede. MR ili drugim riječima magnetna rezonanca jest dijagnostička metoda slikovnog prikaza tijela u slojevima uz pomoć snažnih magnetskih polja. Također MR je radiološka metoda izbora za pregled neuralnih struktura. Zbog toga nam je korisna jer može prikazati siringomijeliju, spinalna disrafija ili drugu patologiju kralježnične moždine. Uobičajeno se ne koristi kod dijagnostike skolioze ali može biti indicirana kod nejasnih stanja (sumnje na tumore, lezije), komplikacija vezanih uz korekcije, operativne zahvate itd. Kod MR-a, kao i CT-a, utjecaj tjelesne težine na skoliozu je poništen zbog snimanja u ležećem položaju, što predstavlja nedostatak kod ovih tehnika snimanja.

3. LIJEČENJE I PRAĆENJE BOLESNIKA S IDIOPATSKOM SKOLIOZOM

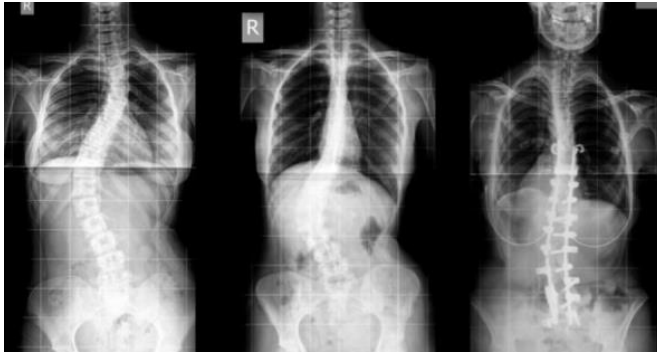Liječenje i praćenje bolesnika s idiopatskom skoliozom podrazumijeva konzervativno i operacijsko liječenje. Prije tridesetak godina prevladavajuće stajalište u medicinskim krugovima wait and see uključivalo je čekanje hoće li skolioza progredirati bez poduzimanja ikakvih mjera. Njime se mnogi roditelji i medicinski djelatnici nisu zadovoljili te su tražili druge oblike uspješnog tretiranja skolioze. To je rezultiralo brojnim metodama konzervativnog liječenja. No, ukoliko zbog progresije deformiteta konzervativno liječenje više ni na koji način nije moguće pacijenta se liječi kirurški. (27)

3.1 Operacijsko liječenje

U adolescentskom zamahu rasta najveća je mogućnost progresije deformacije, a kod progresivnih oblika koji su na sreću rijetki skolioza može dovesti do deformacije rebara, smanjenja respiratorne funkcije, promjena u izgledu i patnje oboljeloga. Zbog negativnih učinaka na zdravlje i kvalitetu života provodi se liječenje kojim se zaustavlja progresija i po mogućnosti smanjuje krivina skolioze, poboljšavaju simetrija i izgled tijela, sprečava respiratorna disfunkcija i nastanak bolnih sindroma kralježnice te izbjegava operativno liječenje. Progresivne skolioze kod kojih je Cobbov kut 50 i više stupnjeva klinička su indikacija za operativno liječenje jer je poznato da napreduju i nakon završenog rasta te uzrokuju ireverzibilno oštećenje respiratorne funkcije. Spadaju u zahtjevnije spinalne operacije i nose određeni rizik od komplikacija (pucanje alenteze), infekcija, pojave neuroloških simptoma, a vrlo rijetko i smrti (uglavnom kod sekundarnih, najčešće neuromuskularnih skolioza) te se provode kad su iscrpljene sve metode konzervativnog liječenja. Postoje dvije velike grupe kirurških zahvata: metode kontrole rasta i spondilodeza koje se izvode u specijaliziranim ustanovama i daju vrlo dobre rezultate liječenja. Osim spinalnog kirurga tim uključuje iskusnog anesteziologa, dobru prijeoperacijsku pripremu, kvalitetno intraoperacijsko praćenje i poslijeoperacijsku skrb. Zbog rizika od komplikacija neke obitelji ne odlučuju se za operaciju usprkos postojanju kliničke indikacije, a obitelji je potrebno dobro objasniti indikacije za operaciju, očekivane dobre učinke i moguće posljedice operativnog liječenja, kao i odbijanja operacije te im dopustiti da nakon detaljnog

informiranja odluče o nastavku liječenja. Uz to važno je i napomenuti da kirurško liječenje ne isključuje vježbe. Pacijentu koji se sprema na operativni zahvat preporučuje se provedba vježbi prije i poslije zahvata. Prije zahvata radi pripreme kralježnice s ciljem poboljšanja fleksibilnosti trupa i same krivine, a poslije za mišićnu stabilizaciju. (28)

Slika 20 Spinalna fuzija



<http://natus.hr/Skolioza> (dostupno 9.9.2023)

3.2 Konzervativno liječenje

Konzervativno odnosno neoperacijsko liječenje se kroz povijest profiliralo kao najčešći oblik liječenja skolioza. Početci konzervativnog liječenja skolioza datiraju još iz vremena Hipokrata, a kroz povijest su preporučivane brojne različite metode liječenja, međutim s malo uspjeha. Konzervativne intervencije za liječenje AIS u današnjoj praksi uključuju različite modalitete: ortoze, PSSE, različite oblike fizikalne terapije poput manualne terapije i električne stimulacije, tretmane poput podizanja pete, različite vrste osteopatskih i kiropraktičkih intervencija, a primjenjuju se i komplementarne tehnike. (29)

Različiti pristupi u liječenju adolescentne idiopatske skolioze rezultiraju različitim rezultatima u istraživanjima. Zbog toga postoji neslaganje i proturječje izmđu preporuka stručnjaka o upotrebi fizioterapije u liječenju AIS. Radi prevladavanja ovih nesuglasica, osnovana je međunarodna neprofitna organizacija stručnjaka za deformitete kralježnice, poznata kao Society Orthopaedic and Rehabilitation Treatment. SOSORT je osnovan kako bi se uskladili različiti pristupi liječenja AIS i kako bi se stvorile smjernice koje su temeljene na najnovijim znanstvenim spoznajama i suglasnostima stručnjaka. Uz to, udruženje radi na poboljšanju

razumijevanja AIS, osvještenu pacijenata o štetnosti i primarnoj prevenciji od učestalih radiografskih obrada te identifikaciji i promicanju konzervativnih terapijskih intervencija koje su dokazano učinkovite. SOSORT smjernice su posljednji put ažurirane 2018.godine te obuhvaćaju opis tretmana i oblike konzervativnog liječenja skolioze, pregled literature i preporuke za samu procjenu. Kao što smo i ranije spomenuli posebna je pažnja posvećena rehabilitaciji utemeljenoj na dokazima. Specifični ciljevi za svaku kliničku sliku koji se odnose na to su postizanje minimalnog očekivanog cilja konzervativnog liječenja odnosno apsolutnog cilja. To se odnosi na izbjegavanje operativnog zahvata, poboljšanje kvalitete života i estetike trupa. Ciljevi su podijeljeni na primarne i sekundarne. Primarni ciljevi shvaćeni su kao najbolji mogući ciljevi za pacijente koji započinju liječenje u svakoj specifičnoj kliničkoj situaciji, a sekundarni kao kompromisni ciljevi kojima se teži kada nije moguće zadovoljiti primarne. (30)

U skladu s konsenzusom o terminologiji pristupi konzervativnog liječenja smjernice su objavljene u *Scoliosis and Spinal Disorders Journal* :

NO (nothing) – tretman nije potreban

OBS (observation) – prvi korak ili posjet ortopedu, praćenje koje ne mora uključivati rendgensko snimanje

PSSE (Physiotherapeutic scoliosis-specific exercise) – specifične fizioterapijske vježbe za skoliozu za koje postoje dokazi učinkovitosti liječenja skolioze o kojima ćemo govoriti nastavno u radu pod naslovom „Fizioterapijske intervencije“

SIR (Special Inpatient Rehabilitation) – stacionarna rehabilitacija, vježbe par sati dnevno u specijaliziranim ustanovama kroz određeno razdoblje

Ortoze – noćne rigidne (NTRB – night time rigid bracing), meke ortoze (SSB-scoliosis soft bracing), parcijalne (PRTB – part time rigid bracing), puno vrijeme nošenja ortoze (FTRB – full time rigid bracing)

Kod skolioza koje su nepogodne za nošenje ortoza, to jest koje djeca ne toleriraju preporučaju se sadreni povoji odnosno korzeti.

Slika 21 Shema preporuke za liječenje idiopatskih skolioza

Infantile	Min	Ob6	Ob6	Ob3	SSB	SSB	SSB	SSB	SSB	PTRB	FTRB	
	Max	Ob3	Ob3	PTRB	FTRB	FTRB	FTRB	FTRB	FTRB	Su	Su	
Juvenile	Min	Ob3	Ob3	Ob3	SSB	SSB	SSB	PTRB	PTRB	PTRB	FTRB	
	Max	PSE	PSE	PTRB	FTRB	FTRB	FTRB	FTRB	FTRB	Su	Su	
Adolescent	Risser 0	Min	Ob6	Ob3	PSE	PSE	SSB	PTRB	PTRB	PTRB	FTRB	
		Max	Ob3	PSE	PTRB	FTRB	FTRB	FTRB	FTRB	Su	Su	
	Risser 1	Min	Ob6	Ob6	Ob3	PSE	PSE	SSB	PTRB	PTRB	PTRB	FTRB
		Max	Ob3	PSE	PTRB	FTRB	FTRB	FTRB	FTRB	FTRB	Su	Su
	Risser 2	Min	Ob8	Ob6	Ob3	PSE	PSE	SSB	SSB	SSB	SSB	FTRB
		Max	Ob6	PSE	PTRB	FTRB	FTRB	FTRB	FTRB	FTRB	Su	Su
	Risser 3	Min	Ob12	Ob6	Ob6	Ob6	PSE	SSB	SSB	SSB	SSB	FTRB
		Max	Ob6	PSE	PTRB	FTRB	FTRB	FTRB	FTRB	FTRB	Su	Su
	Risser 4	Min	No	Ob6	Ob6	Ob6	Ob6	Ob6	Ob6	Ob6	SSB	FTRB
		Max	Ob12	PSE	PTRB	FTRB	FTRB	FTRB	FTRB	FTRB	Su	Su
	Risser 4-5	Min	No	Ob6	Ob6	Ob6	Ob6	Ob6	Ob6	Ob6	SSB	FTRB
		Max	Ob12	PSE	PTRB	FTRB	FTRB	FTRB	FTRB	FTRB	Su	Su
	Adult	No pain	Min	No	No	No	No	No	No	No	Ob12	Ob12
			Max	Ob12	Ob12	Ob12	Ob12	Ob12	Ob12	Ob12	Ob12	Ob6
Chronic Pain		Min	No	PSE	PSE	PSE	PSE	PSE	PSE	PSE	PSE	PSE
		Max	PTRB	PTRB	PTRB	PTRB	PTRB	Su	Su	Su	Su	Su
Elderly	No pain	Min	No	No	No	No	No	No	No	Ob12	Ob12	
		Max	Ob12	Ob12	Ob12	Ob12	Ob12	Ob12	Ob12	Ob12	Ob6	Ob6
	Chronic Pain	Min	No	PSE	PSE	PSE	PSE	PSE	PSE	PSE	PSE	PSE
		Max	PTRB	PTRB	PTRB	PTRB	PTRB	PTRB	PTRB	PTRB	Su	Su
	Decompensation	Min	No	No	PSE	PSE	PSE	PSE	PSE	PSE	PSE	PSE
		Max	PTRB	PTRB	PTRB	PTRB	PTRB	PTRB	PTRB	PTRB	Su	Su

https://www.researchgate.net/figure/Practical-Approach-Scheme-PAS-for-an-Evidence-Based-Clinical-Practice-approach-to_tbl5_221765672 (dostupno 10.9.2023)

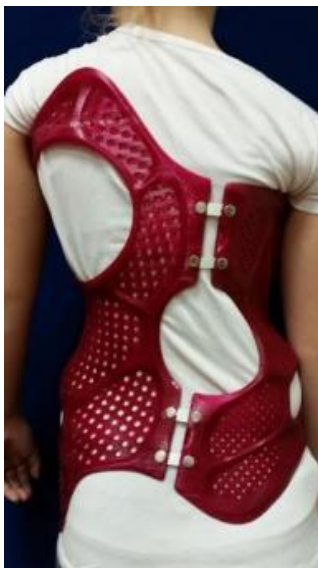ORTOZE

Ortoze su egzoskeletne naprave, pomagala koja se koriste za potporu, poravnavanje, korekciju deformiteta ili prevenciju progresije deformiteta ili za poboljšanje funkcije pokretnih dijelova tijela. Ortoza za kralježnicu je uređaj koji se koristi za tretman raznih patologija kralježnice kao što su nepravilno držanje, skolioza i kifoza. Kod adolescenata s skoliozom gdje su krivine veće od 20 ili 25 stupnjeva, posebno ako se nalaze u fazi rasta, preporučuje se nošenje ortoza zajedno s vježbama kao glavna metoda konzervativnog liječenja. Ortoze su trenutno najčešće korištena metoda liječenja umjerenih skolioza. Cilj nošenja ortoze je zaustaviti daljnji rast krivine, pokušati ispraviti već postojeću deformaciju, potencijalno izbjeći potrebu za operacijom i poboljšati opći izgled tijela. Istraživanja su pokazala da terapijski učinak ortoze postaje vidljiv već nakon 17 sati nošenja, pri čemu se gotovo nema značajnih razlika u učinkovitosti između nošenja od 18 do 23 sata dnevno. Teoretski, ortoze djeluju smanjujući nejednaku opterećenost na kralježničkim diskovima i kostima duž konkavne strane skolioze, dok istovremeno pojačavaju opterećenje duž konveksne strane. To dovodi do postupnog ispravljanja krivine kralježnice. Učinak ortoze ne ovisi samo o vremenskom trajanju nošenja, već i o stupnju koštane zrelosti i uspješnoj korekciji primarne krivine. Korekcija primarne krivine predstavlja prvi korektivni učinak koji se postiže nakon mjesec dana nošenja ortoze i

može se pratiti putem rendgenskih snimaka tijekom nošenja ortoze. Najbolji rezultati često se postižu tijekom brze faze rasta kada je Risser znak 0-1, što je razdoblje kada je kosti najosjetljivija na korekciju i oblikovanje.

Ortoze se dijele prema mjestu primjene, materijalu od kojeg su napravljene, broju dijelova od kojih su sastavljene i prema samom djelovanju. Danas su najčešće korištene ortoze sljedeće: Boston ortoza, CBW, Lyonski steznik, Charleston, Cheneau i Rigo – Cheneau ortoza.

Slika 22 Rigo – Cheneau ortoza



(<http://www.skolioza.hr/ku263a-zdravlja-i-skolioza.html>) (dostupno 10.9.2023)

Prema mjesto na koje se primjenjuju imamo CTSO (cervikotorakolumbosakralne ortoze), TLSO (torakolumbosakralne) i LSO (lumbosakralne ortoze). Po drugoj podjeli imamo monoblok i višedjelne ortoze, ovisno o koliko se dijelova sastoje. Monoblok ortoze su za trup pričvršćene s metalnim kopčama ili „čičak“ trakom, s prednje ili stražnje strane. U području konveksiteta krivine najčešće imaju ugrađene korektivne jastučiće. Uz to prema djelovanju razlikujemo elastične, rigidne i super-rigidne. (31)

Prema dostupnim dokazima, SOSORT ne može preporučiti nijednu vrstu ortoze kao bolju od drugih, a potvrđuje važnost trouporišnog dizajna ortoza kod kojih vektor sile ide u smjeru od dorzolateralno prema ventromedijalno. (32)

Biomehanički najpogodnije ortoze su ortoze po sistemu tri uporišne točke. Takve ortoze imaju derotacijske sile čime se postiže ispravljanje kralježnice u svim trima ravninama tijela. Također, treba gledati da ortoze ne izazivaju torakalnu hipokifoza. Bitno je da su individualno prilagođene pacijentu i da ne izazivaju veliki psihološki stres. Ortoze su indicirane i kod krivina koje prelaze 45 stupnjeva kao uvodna terapija prije operacije. Čest slučaj je slaba suradnja pacijenta po pitanju nošenja ortoze. Većinom ih djeca dobiju u vrijeme adolescencije kad su ranjiviji i osjetljiviji po pitanju vlastitog izgleda od odraslih te su nesigurniji vezano uz reakciju okoline. Postoje istraživanja koja su dokazala za 50% smanjeno nošenje ortoza od zadanog, čime se mogu očekivati i slabiji rezultati liječenja (14). Uspješnim ortotskim liječenjem smatra se smanjenje Cobbovog kuta za 30%. Konačan rezultat ortotskog tretmana procjenjuje se nakon prestanka nošenja ortoze ili praćenjem 1 do 2 godine nakon završetka liječenja. (33)

Proces izrade ortoze prolazi kroz nekoliko faza radi osiguranja kvalitete i učinkovite ortoze za pacijenta. Ovdje su te faze opisane:

1. Uzimanje mjera i sadreni otisak: Prvi korak je precizno uzimanje mjera tijela pacijenata i obrade sadrenog otiska dijela tijela koji će biti obuhvaćen ortozom. Proces uzimanja otiska bi trebao biti što bezbolniji i udobniji za pacijenta.
2. CAD CAM (računalno potpomognuto dizajniranje i izrada): Nakon uzimanja mjera ,koristi se računalno potpomognuto dizajniranje i izrada kako bi se stvorio dizajn ortoze koji odgovara specifičnim potrebama pacijenta. Ovaj korak pomaže u postizanju visoke preciznosti i prilagodbe ortoze.
3. Modeliranje : Na temelju dizajna, izrađuje se model ortoze koji će biti korišten za termoplastično oblikovanje. Ovdje se detaljno prilagođava oblik ortoze prema potrebama pacijenta.
4. Termoplastično oblikovanje: U ovoj fazi, materijal za izradu ortoze, obično termoplastični materijal , zagrijava se i oblikuje prema modelu. To omogućava ortotičaru prilagodbu ortoze pacijentovu tijelu.
5. Izrada, prva proba i : Nakon termoplastičnog oblikovanja, ortoza se izrađuje u konačni proizvod. Slijedi prva proba kako bi se osiguralo da ortoza pravilno odgovara pacijentu i ispravno ispravlja ili podržava kralježnicu. Potrebne su prilagodbe ako je potrebno kako bi se postigao optimalan rezultat.

Danas, u svijetu sve se više za izradu ortoza koriste 3D printeri i time se poboljšava preciznost i brzina izrade istih. Uz to, od iznimne je važnosti napomenuti da iako su ortoze korisne u konzervativnom liječenju skolioza mogu izazvati komplikacije odnosno neželjene događaje. Ukoliko se ortoza pogrešno nosi moguća je pojava dekubitusa, ako nije pravilno izrađena može izazvati pogoršanje krivine te bol i anksioznost u pacijenata. U Hrvatskoj, HZZO pokriva troškove liječenja to jest izrade većine ortoza što omogućuje širu i laku dostupnost ovoj metodi liječenja pacijentima. (34)

KORZETI/SADRENI POVOJI

U slučajevima teških skolioza koje brzo napreduju i kada ortoze nisu prikladne ili se ne podnose, a svakako se želi izbjeći operacija, primjena sadrenih povoja može biti alternativna terapijska opcija. Korzeti predstavljaju agresivniji nekirurški pristup liječenju skolioze. Glavna svrha njihove primjene je postizanje ispravljanja krivine kralježnice i povećanje fleksibilnosti trupa. Samim time postići će se bolja podnošljivost ortoze, poboljšanje njezinog učinka u kontroli skolioze. Jedna od najvažnijih prednosti sadrenih povoja jest to što ih djeca ne mogu samostalno skinuti, a samim time ta činjenica povećava njihovu suradljivost i učinkovitost terapije. U radu dr. Mehte, opisano je iskustvo primjene sadrenih povoja u liječenju infantilne, nekongenitalne skolioze. Pacijenti koji su nosili ove povoje od 19. mjeseca života su u odrasloj dobi imali Cobbov kut (mjera skolioze) manji od 10 stupnjeva, dok je za one kojima su povoji primijenjeni oko 30. mjeseca zaustavljena daljnja progresija krivine. Postupak postavljanja povoja prema Mehtinom pristupu uključuje produljenu vuču kralježnice, obavlja se pod anestezijom i obuhvaća gipsiranje od vrata do gornjeg dijela bedara. Prilikom gipsiranja vrši se derotacija stražnjih rebrenih grba, dok se gips suši kako bi oblikovao kralježnicu s prednje strane. Poviše spomenuti sadreni korzeti se mijenjaju svaka 2-3 mjeseca kod djece ispod 2 godine starosti, dok se kod djece starije od 2 godine zamjenjuju svaka 3-4 mjeseca. Zaključak rada dr. Mehte je da primjenom sadrenih povoja u vrlo mladoj dobi, ponekad i uz agresivniji tretman, moguće je dugoročno ispraviti deformaciju kralježnice kod skolioze. (35)

3.3 Fizioterapijske intervencije

Proces fizioterapije započinje izradom plana fizioterapije na temelju fizioterapeutske dijagnoze. Fizioterapeutska intervencija treba biti ciljano usmjerena pacijentu, njegovim glavnim problemima, ali ga istovremeno tretirati kao cjelokupnu osobu. Cilj fizioterapije kod deformacija kralješnice treba prilagoditi očekivanjima pacijenta, roditelja/skrbnika i fizioterapeuta. (36)

Vježbe za skoliozu trebaju omogućiti autokorekciju stava u tri ravnine, uvježbavanje u svakodnevnim aktivnostima, stabilizaciju ispravljenog držanja i edukaciju bolesnika i obitelji. Provede se uglavnom ambulantno 2 – 4 puta na tjedan, a neke škole preporučuju stacionarno provođenje osobito na početku tretmana radi bolje edukacije oboljeloga.

U Europi djeluje nekoliko škola PSSE-a i dokazana je njihova učinkovitost u tretiranju blažih i umjerenih skolioza . U Hrvatskoj se najviše primjenjuje Schrothina metoda (nazvana prema Katharini Schroth) i BSPTS – modificirana Schrothina metoda prema Rigu, a postoji mogućnost i Vojtine terapije (preporučuje se za mlađe do dobi od 7 do 8 godina). Razlog je relativna dostupnost edukacije za navedene metode u Njemačkoj, Španjolskoj, a odnedavno i u Novom Sadu.

Kineziterapija

Kineziterapija je bazirana na SEAS konceptu vježbi za skolioze. SEAS (Scientific Exercise Approach to Scoliosis), ili na hrvatskom jeziku, znanstveni pristup vježbama za skoliozu. Ovaj pristup odnosi se na rezultate dobivene znanstvenim istraživanjima, te je od samog početka podložan daljnjim nadograđivanjem i mijenjanjem u skladu s novim znanstvenim istraživanjima u budućnosti. Vježbe se baziraju na specifičnim aktivnim samokorekcijama posture, bez ikakvog vanjskog utjecaja, koje su inkorporirane u funkcionalne vježbe. Primarni cilj ovakvog programa vježbanja je poboljšanje stabilnosti kralježnice fokusirajući se na posturalnu kontrolu kroz 3D auto korekciju. Cilj auto korekcije je približiti položaj posture što je više moguće fiziološko normalnoj posturi. Ona se izvodi u tri prostorne ravnine: frontalnoj, sagitalnoj i horizontalnoj ravnini u antigravitacijskom smjeru. Program vježbi mora biti individualan za svakog pacijenta, te vježbe moraju postupno postajati sve teže. Težina vježbi mora biti u skladu s pacijentovim mogućnostima, te se povećavati proporcionalno s pacijentovim napretkom. Osim što vježbe moraju biti individualne, one se mogu izvoditi i u

malim grupama pod supervizijom fizioterapeuta. S obzirom da je program vježbi individualan, u nastavku rada ćemo prikazati pojedine metode i na poslijetku slike primjera izvođenja vježbi.

Side Shift metoda

U Side Shift metodi naglasak je na frontalnoj ravnini. Korekcija skolioze se postiže ispravljanjem poremećaja u frontalnoj ravnini, torakalne kifoze i lumbarne lordoze.


Lyon metoda

Usmjerena je na vježbe balansa, disanja te poboljšanja samostalne korekcije držanja u svakodnevnim aktivnostima.

SEAS metoda

SEAS metoda se temelji na Lyon metodi, uz razliku da se koristi trodimenzionalna samostalna korekcija i automatski refleksni odgovori umjesto elongacije. (37)

Slika 23 Primjer zadržavanja auto korekcije u sjedećem položaju na lopti uz klizanje po lopti u frontalnoj ravnini

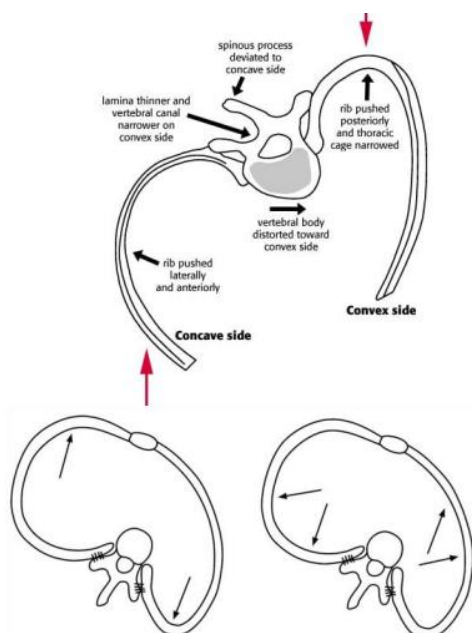


preuzeto: <https://www.slideshare.net/Kisutt/seas-program> (dostupno 11.9.2023)

Schroth metoda

Povijest Schroth metode uključuje profesionalni rad tri generacije. Iniciranje programa je rezultat Katarine Schroth i njezinih istraživanja kroz proučavanje vlastitog tijela, vlastite spinalne funkcije i mogućih korektivnih pokreta. Katarina Schroth rođena je 1894. godine u Njemačkoj, u gradu Dresdenu. Dijagnosticirana joj je skolioza, te joj je aplicirana čelična ortoza u dobi od šesnaest godina, nakon čega je odlučila razviti funkcionalniji pristup tretmanu skolioza za sebe. Ne prihvaćajući dobro svoju ortozu kao jedinu terapiju koja je u to vrijeme postojala, a gledajući polunapuhanu gumenu loptu koja je sličila konkavitama na njenom tijelu dobila je ideju. Ispred ogledala počela je upuhavati zrak u svoja udubljenja i s vremenom shvatila kako su joj rebra zapravo samo izmještena te kako postoji mogućnost da se vrate u normalnu poziciju. To je prethodilo razvoju cijelog koncepta specijaliziranih vježbi za terapiju skolioze. Ključna stvar koja je razlikovala Schroth metodu od drugih terapijskih vježbi je korektivno disanje (slika 22) koje je Katarina uvela kao jedan od njenih glavnih elemenata.

Slika 24 Korektivno disanje



<https://www.scoliosisreductioncenter.com/treatment-approach> (dostupno 11.9.2023)

Osnovni princip se odnosi na pravilno pozicioniranje tijela te na svjesno držanje postignute korekcije uz ranije spomenute elemente disanja. Trodimenzionalnim vježbama mijenja se vlastiti osjećaj držanja tijela odnosno posture. Program se sastoji od specifičnih vježbi disanja, vježbi istezanja i mobilizacijskih tehnika za skoliozične krivine. Cilj je dosegnuti strukturalni limit kralježnice što bi značilo postizanje maksimalno moguće korekcije skoliozične krivine i njeno zadržavanje. Također vježbama se jača muskulatura, mijenja estetika tijela, poboljšava rad srca i organa što izravno utječe na bolju kvalitetu života a samim time i psihičko stanje pacijenta.

Kineziterapija skolioze po metodi Katarine Schroth ima 5 osnovnih principa:

1. Aksijalna elongacija - mobilizacija kralježnice samoistezanjem znači nespecifično istezanje kroz male pokrete segmenata kralježnice. Cilj je aktivacija paravertebralne muskulature i percepcija osjećaja posturalnog uspravljanja.
2. Defleksija – pasivne i aktivne mjere u frontalnoj ravnini, s korekcijom zakrivljenosti kralježnice, položaja i opterećenja ekstremiteta.
3. Derotacija – aktivni i asistirani postupci u transversalnoj ravnini, kojima se želi postići vraćanje zarotiranih kralježaka u optimalni položaj.
4. Facilitacija – primjena pasivnih pomoćnih sredstava zajedno s eksteroeptivnom i propioeptivnom stimulacijom s ciljem olakšavanja aktivne korekcije.
5. Stabilizacija – zadržavanje postignutih korekcija pomoću izometričkih kontrakcija mišića kako bi se na konkavnoj strani dovelo do aktivnog izduženja skraćene muskulature njenom aktivacijom, odnosno aktivnog skraćanja istegnute muskulature na konveksnoj strani. Koristi se manualna asistencija fizioterapeuta ili rekviziti koji u tome pomažu (švedske ljestve, gumene trake, stolci itd.)

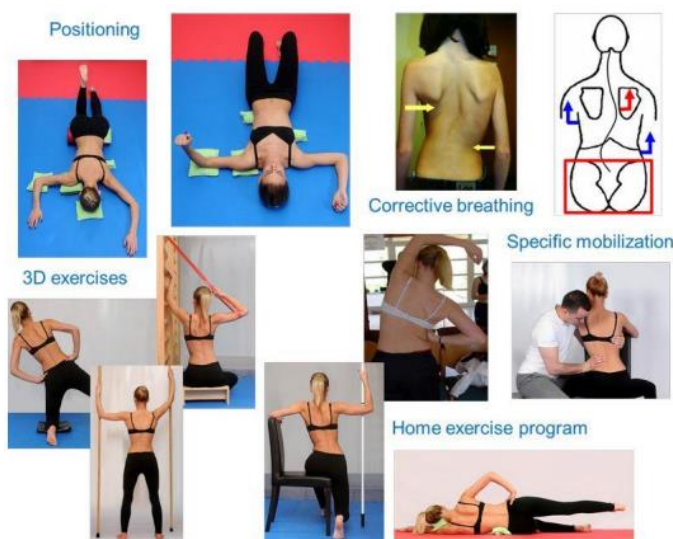
Danas postoje dvije škole koje provode vježbe po Schroth principima. Riječ je o International Schroth 3D Scoliosis Therapy (ISST), koja je izvorna škola po nauku Katarine Schroth, te o Barcelona Scoliosis Physical Therapy School (BSPTS), a koja je ustvari modificirana verzija Schrothine metode po voditelju programa dr. Manuelu Rigu. (38)

ISST

ISST (International Schroth Three-Dimensional Scoliosis Therapy) je međunarodna škola koja se bavi izvornim učenjem specifičnih vježbi razvijenih prema konceptu Katarine Schroth. Osnovna načela ove škole temelje se na principima aktivne korekcije kralježnice u tri dimenzije, korektivnog disanja i korekcije posturalne sheme. Škola je razvila klasifikaciju za određivanje različitih tipova skolioze, a te klasifikacije se koriste kao osnova za odabir odgovarajućih vježbi za svaki tip skolioze. Također, uvedeni su specifični Schroth pojmovi koji se odnose na oznake ili znakove na tijelu pacijenta koji ukazuju na prisutnost skolioze, kao što su položaj ramena, kukova, izbočine (gibus), konkaviteti itd. Nakon što se odredi tip i oblik skolioze kod pacijenta, primjenjuje se plan terapije koji uključuje vježbe temeljene na navedenim principima i prilagođene specifičnostima svakog pojedinog slučaja. Cilj terapije je postizanje korekcije deformacije kralježnice i poboljšanje posturalne kontrole pacijenta. Ovaj pristup omogućuje personaliziranu terapiju za svakog pacijenta s skoliozičnom krivinom, uzimajući u obzir individualne karakteristike njihove deformacije.

Slika 25 Elementi ISST škole po Katarini Schroth:

pozicioniranje, 3D korekcije (aktivne i pasivne), korektivno disanje, mobilizacijske tehnike

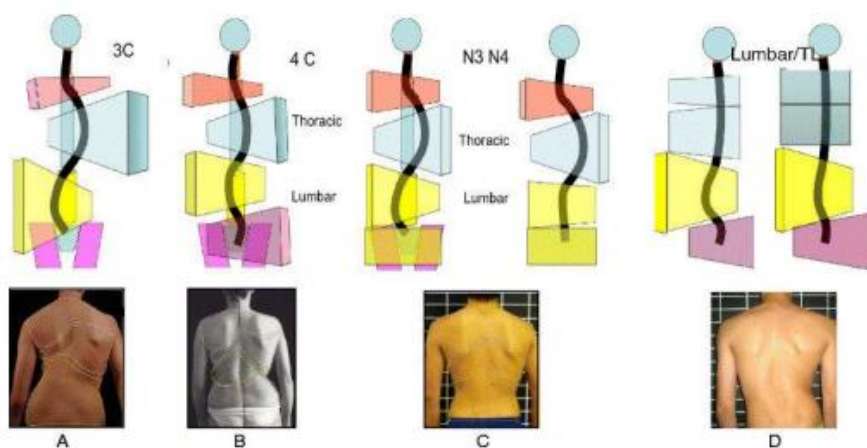


(<https://www.scoliosis-rehabilitation.com/isst-schroth/>) (dostupno 12.9.2023)

BSPTS

BSPTS (Barcelona Scoliosis Physical Therapy School – Španjolska) bazira se na principima Schrothine metode, modificirane prema voditelju dr. Manuelu Rigu. Prema svojoj je definiciji taj model ustvari terapijski plan kognitivnog, senzomotornog i kinestetskog treninga koji uči pacijenta da poboljša svoju skoliotičnu posturu, uz pretpostavku da skoliotično držanje potiče progresiju krivine prema modelu začaranog kruga (39). Liječenje se temelji na integralnom modelu skrbi od postavljanja dijagnoze i evaluacije pacijenta, preko praćenja i odluka o liječenju usmjerenih individualno (a utemeljenih na kliničkom iskustvu), dokazima i preferencijama pacijenta uz psihološku potporu pa sve do kontrole kvalitete i prikaza rezultata. Funkcionalni tipovi krivina određuju se po Rigovom radiološkom sustavu klasifikacije čime je povezan dizajn ortoze i fizioterapija (slika 24) . Osnovni principi po BSPTS-u su: 3D posturalna korekcija, tehnika ekspanzije, stabilizacija mišićnom napetošću i integracija.

Slika 26 Osnovna klasifikacija skolioze po BSPTS školi

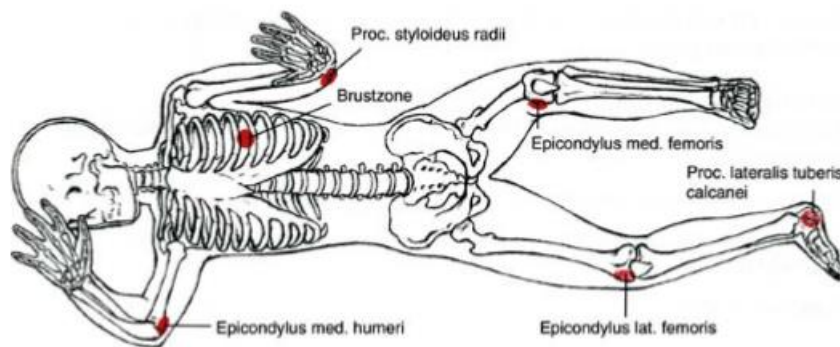


<https://www.researchgate.net/figure/6a-b-c-d-The-BSPTS-system-of-scoliosis-curve-classification-illustrated-with> (dostupno 12.9.2023)

VOJTA TERAPIJA

Vaclav Vojta je bio češki neuropedijatar i neurolog koji je primjetio da se specifičnim vanjskim podražajem djeteta s cerebralnom paralizom dobije uvijek isti automatski motorički odgovor. Promatrao je držanje i pokrete u ranoj dobi i ustanovio terapiju refleksnom lokomocijom. Terapija refleksnom lokomocijom se temelji na urođenim kompleksima refleksnog pokretanja koji se mogu izazvati cijeli život. Postoje tri motorička obrasca: refleksnog okretanja, refleksnog puzanja i položaji 1-6 pozicija koji odgovaraju procesu vertikalizacije na dvije noge. Početni položaj, točke podraživanja i smjer pritiska su unaprijed definirani (40). Podražaji koji se na taj način provode, dovode do složenih, visoko diferenciranih globalnih motoričkih odgovora koji se uvijek događaju određenim redoslijedom i ritmom i mogu se ponavljati. Na primjer, tako će podražaj za refleksno okretanje dovesti do nevoljnog mišićnog odgovora poprečnoprugaste muskulature koja rezultira okretanjem. Time postizemo odgovor muskulature, osobito paravertebralne, čime dobivamo bolju posturu. Danas se primjenjuje za liječenje neuromuskularnih bolesti i rano pojavnih skolioza. Terapija započinje kliničkim pregledom na kojem se gleda držanje glave, ramena, kralježnice, trupa i zdjelice, ritam hoda i stajanje na jednoj nozi. Radi se Adamov test pretklona i mjerenje skoliometrom. Na temelju individualnog pregleda izrađuje se terapija, koja se sastoji od izazivanja motoričkih obrazaca refleksnog puzanja i okretanja. Izvodi se u trajanju 15-30 minuta, najmanje dva puta tjedno. Uz to se preporuča i provodi individualno prilagođen program vježbi.

Slika 27 Primjer kompleksa refleksnog okretanja – prednja strana i moguće zone podraživanja:



Preuzeto iz: V.Vojta, Peters A. Das Vojta- Prinzip. Muskelspiele in Reflexfortbewegung und motorischer Ontogenese. 3. Auflage. 2007

4. KVALITETA ŽIVOTA OSOBA SA IDIOPATSKOM SKOLIOZOM

Kvaliteta života je predmet interesa brojnih kako društvenih tako i medicinskih znanosti. Pojam kvalitete života mijenjao se kroz povijest i napredak čovječanstva. Ponajprije kvaliteta života se odnosila na proučavanje životnog standarda ljudi a danas se sve više pažnje pridaje na osobne i socijalne potrebe čovjeka. Kvaliteta života se mjeri jednodimenzionalno (kao cjelina) i multidimenzionalno (kao složeni konstrukt). U konceptualizaciji su se razvila dva pristupa shvaćanja koncepta kvalitete života: skandinavski i američki . Skandinavski pristup shvaća kvalitetu života kao mogućnost pristupa izvorima kojima ljudi mogu kontrolirati i upravljati svojom razinom življenja. S druge strane, američki pristup je usmjeren na subjektivne parametre kvalitete života gdje se u središtu nalazi pojedinac sa svim svojim željama i potrebama (41)

Unatoč brojnim istraživanjima još uvijek nije usuglašena jedinstvena definicija pojma kvalitete života. Svjetska zdravstvena organizacija 1999. godine kvalitetu života je definirala kao pojedinčevu percepciju pozicije u specifičnom kulturološkom, društvenom te okolišnom kontekstu.

Hrvatski autori definirali su kvalitetu života kao subjektivno doživljavanje vlastitog života određeno objektivnim okolnostima u kojima osoba živi te karakteristikama ličnosti koje utječu na njen pogled realnosti i njenog specifičnog iskustva (42). Iz priloženog možemo izvući kako je koncept kvalitete života multidimenzionalan psihološki fenomen percepcije vlastitog života u svim životnim aspektima. Zadovoljstvo života predstavlja afektivnu komponentu stava prema životu.

Stav prema životu stvaramo samopojmanjem. To je socijalno ogledalo u kojem osoba osim tjelesnih osobina percipira i svoje emocionalno stanje, kao i sve druge vrijednosti vezane uz vlastiti identitet. Po definiciji samopojmanje je skup mišljenja i stavova što ih pojedinac ima o sebi.

U samopojmanju kvalitete života zdravlje bi trebalo biti na vrhu ljestvice poredaka po važnosti za svakog čovjeka i to nam je u definiciji objasnila WHO. Svjetska zdravstvena

organizacija definirala je zdravlje kao stanje potpune tjelesne, mentalne i socijalne dobrobiti, a ne samo kao odsutstvo bolesti ili nesposobnosti. Složena definicija povezuje fizičko zdravlje i psihosocijalno stanje pojedinca govoreći kako se zdravlje postiže ravnotežom svih aspekata života. Iz toga odnosa proizlazi i stupanj kvalitete života.

Kod osoba sa AIS medicinska prognoza je povoljna jer uglavnom ne ugrožava respiratornu funkciju i ne skraćuje životni vijek. Međutim, kad AIS prijeđe Cobbov kut od 70°, dolazi do nepovratnog oštećenja pluća, a nakon 100° gotovo uvijek nastaje oštećenje plućne funkcije. Osim smanjenja respiratorne funkcije, dolazi do značajnih promjena u izgledu te patnje oboljelih. Osim fizičke pacijenti osjećaju i psihičku odnosno duševnu patnju jer im se mijenja njihova slika o sebi i primorani su je promijeniti zbog deformiteta. Stručnjaci navode da medicinska stanja i bolesti prijete stabilnosti slike o vlastitom tijelu kroz promjene u tjelesnim senzacijama, funkcionalnosti i izgledu. Poremećaj slike o vlastitom tijelu je gotovo univerzalan nalaz kod pacijenata sa skoliozom. Prema Duramaz i suradnicima (2018), slika o tijelu i psihičko zdravlje pacijenata sa skoliozom su značajno pod utjecajem progresije bolesti, pri čemu pacijenti imaju nisko samopouzdanje, osjećaj srama i inferiornosti, a nisko samopouzdanje može dovesti do pesimizma i anksioznosti te čak društvene izolacije i problema u socijalnom funkcioniranju. Narušeno samopouzdanje česta je pojava u adolescenata a posebice onih koji boluju od AIS. Istraživanja su pokazala da do 32% adolescenata s AIS-om doživljava značajnu emocionalnu uznemirenost i ukazuju na učestale depresivne i anksiozne simptome. Također, postoje podaci da se veći postotak osoba sa skoliozom ne vječa ili se češće razvodi te liječi kod psihijatra. Zbog navedenih činjenica, tijekom progresije bolesti, pacijentima je od iznimne važnosti pružiti potporu okoline, obitelji i uvijek dostupnu psihološku pomoć.(43)

5. ZAKLJUČAK

Skoliozu definiramo kao trodimenzionalnu deformaciju kralježnice koja uz postranični zavoj u frontalnoj ravnini uključuje rotaciju u transverzalnoj i promjenu profila u sagitalnoj ravnini. Uzrok pojave idiopatske skolioze jest nepoznat i odnosi se na sve oboljele kojima nije utvrđena etiologija deformiteta a opisao ju je Kleinberg 1922. godine. Prognoza adolescentskog IS-a je dobra jer većina ne ugrožava respiratornu funkciju i ne skraćuje životni vijek, a „opasno“ razdoblje za progresiju skolioze redovito završava s prestankom rasta. Zbog toga je od iznimne važnosti pravodobno i pravovremeno otkrivanje deformiteta probirom. U Hrvatskoj se od 1950. godine u osnovnim školama redovno izvodi preventivni pregledi svih školaraca, odnosno izvodi se organizirani probir skolioze Adamovim testom. Nakon utvrđenja deformiteta dijete se šalje na daljnju obradu kod stručnjaka. Danas, u svijetu a i kod nas radiografska studija predstavlja zlatni standard u dijagnosticiranju skolioze. Uobičajeno uključuje posteroanteriorni (PA) radiogram koji pokriva cijelu kralježnicu, od vratne kralježnice do sakruma, u stojećem položaju, uključujući oba krila zdjelice, kao i bočni (lateralni) radiogram istog područja. Ovisno o potrebi, mogu se izraditi i „savijeni“ radiogrami lijeve i desne strane kako bi se procijenila fleksibilnost kralježnice pri planiranju kirurške intervencije. Iako CT (kompjutorska tomografija) i MR (magnetska rezonancija) dijagnostika tradicionalno nisu glavni dijagnostički alati za skoliozu, koristimo ih u slučajevima kongenitalnih anomalija kralježnice koje mogu uzrokovati deformacije. Također radiografska analiza zrelosti skeleta, posebno kralježnice, igra ključnu ulogu u dijagnostici i liječenju skolioze i kifoze. Različiti dijelovi kostura, poput lijevog ručnog zgloba i zapešća, apofize crijevnice te epifizne hrskavice i osifikacijskog centra lakta, mogu se koristiti za procjenu dobi kostiju i razvoja i time detaljnije odrediti terapiju koja je zasnovana na individualnom holističkom pristupu pacijentu. Važno je napomenuti da radiografska analiza skolioze podrazumijeva izlaganje pacijenta štetnom ionizirajućem zračenju što je iznimno opasno posebice u djece u razvoju i adolescenata zbog mogućih pojava tumora. U suštini iako je radiografija temeljna metoda dijagnostike skolioza potrebno ju je izvoditi s posebnim oprezom i prema propisanim kliničkim smjernicama. Liječenje skolioza podrazumijeva konzervativni, neoperacijski pristup i kirurški pristup. Mnogobrojne studije zalažu se za prvotnu primjenu svih oblika konzervativnog liječanja među kojima su primjena ortoza, PSSE i različiti oblici fizikalne terapije. U slučaju progresije deformiteta potrebno je operacijsko liječenje, a operacija znači neuspjeh ortopedije (od starih Grka, „umjetnost odgajanja djece da rastu uspravno“). Kako bi bila uspješna, provedba terapije mora biti aktivna

suradnja cjelokupnog terapijskog tima: liječnika, fizioterapeuta, ortotičara. Što je najvažnije tim uključuje također i prije svega, mladog pacijenta i njegovu/njezinu obitelj, čije povjerenje i suradnju moramo dobiti. Posljednje ali ne i manje važno je da tijekom pružanja terapije, a posebno u stanju progresije bolesti, pacijentu bude osigurana prije svega potpora obitelji, okoline ali i lako dostupna psihološka pomoć kako bi lakše prebrodio značajnu emocionalnu uznemirenost, depresiju i anksioznost koja se javlja zbog narušene kvalitete života i samopoimanja.

6. LITERATURA

- 1 Andreis, D. Jalšovec: Anatomija i fiziologija, Školska knjiga, Zagreb, 2009
- 2 Krmpotić-Nemanić J, Marušić A. Koštani sustav. U: Krmpotić-Nemanić J, Marušić A, urednici. Anatomija čovjeka. 2. izdanje. Zagreb: Medicinska naklada; 2007. str. 5-44
- 3 Bajek S, Bobinac D, Jerković R, Malnar D, Marić I, Sustavna anatomija čovjeka. Rijeka: Digital point tiskara; 2007.
- 4 <https://orthoinfo.aaos.org/en/diseases--conditions/fractures-of-the-thoracic-and-lumbar-spine> (dostupno 1.9.2023)
- 5 Ciotrea V, Ungur R, Ursay L, Onac I, Papa A. Classification of scoliosis. *Palestrica of the third millennium- civilization and sport*. vol 15, 2014, str. 353-356
- 6 https://www.researchgate.net/publication/51762741_Scoliosis_Research_Society-Schwab_Adult_Spinal_Deformity_Classification_A_Validation_Study (dostupno 18.9.2023)
- 7 <https://scoliosisjournal.biomedcentral.com/articles/10.1186/1748-7161-7-3> (dostupno 18.9.2023)
- 8 Negrini S, Donzeli S, Aulisa A G, Czaprowski D i sur. 2016 SOSORT guidelines: orthopaedic and rehabilitation treatment of idiopathic scoliosis during growth. *Scoliosis And Spinal Disorders Journal*, 7/2012, 3(2012).
- 9 Grivas T B, Vasiliadis E, Mouzakis V, Mihos C, Koufopoulos G. Association between adolescent idiopathic scoliosis prevalence and age at menarche in different geographic latitudes. *Scoliosis And Spinal Disorders Journal*, 1/2006, 9 (2006).
- 10 Tang S.P, Cheng CY, Ng BKW, LAM TP. Adolescent idiopathic scoliosis (AIS): An overview of the Etiology and Basic Management Principles. *HKJ Pediatr(new series)*. 8, 2003, str. 299-306.
- 11 Wajchenberg M, Astur N, Kanas M, martina D.E. Adolescent idiopathic scoliosis: current concepts on neurological and muscular etiologies. *Scoliosis and Spinal disorders*. 11;4, 2016
- 12 <https://hrcak.srce.hr/en/file/273170> (dostupno 6.9.2023)
- 13 Qui G, LI Q, Wang Y, YU B, Qion J, YU K. Comparison of reliability between the PUMC and Lenke classification systems for classifying adolescent idiopathic scoliosis. *Spine*. 33(22), 2008, str. 836-42.

- 14 Wajchenberg M, Astur N, Kanas M, martina D.E. Adolescent idiopathic scoliosis: current concepts on neurological and muscular etiologies. *Scoliosis and Spinal disorders*. 11;4, 2016.
- 15 M., Kuzman. Probir za adolescentnu idiopatsku skoliozu u Republici Hrvatskoj. U: Đapić T, Jelić M, Miličić G. Konzervativno liječenje skolioza i kifoza, Zagreb, Hrvatska: Kuća Zdravlja d.o.o. str. 31-42
- 16 D., Antičević. Skolioze i adolescencija. *Medicus*. 19(1), 2010, str. 51-60.
- 17 Z., Kosinac. Kineziterapija sustava za kretanje. 2002.
- 18 <https://scoliosisjournal.biomedcentral.com/articles/10.1186/1748-7161-9-4>.
(dostupno 18.9.2023)
- 19 1. Kesak-Ursić, Đ. Konzervativno liječenje idiopatske skolioze.
Dostupno na: <https://hrcak.srce.hr/file/273170> (dostupno 7.9.2023)
- 20 Negrini S, Donzelli S, Aulisa AG, Czaprowski D, Schreiber S, de Mauroy JC, et al. 2016 SOSORT guidelines: Orthopaedic and rehabilitation treatment of idiopathic scoliosis during growth. *Scoliosis Spinal Disord*. 2018 Jan 10;13(1):1-48
- 21 Sanders JO, Browne RH, Cooney TE, Finegold DN, McConnell SJ, Margraf SA. Correlates of the peak height velocity in girls with idiopathic scoliosis. *Spine (Phila 38 Pa 1976)*. 2006 Sep;31(20):2289–95. doi: 10.1097/01.brs.0000236844.41595.26
- 22 file:///C:/Users/doma/Downloads/MEDICUS_01_2017_str_103-110_KESAK_Konzervativno%20lije%C4%8Denje%20idiopatske%20skolioze.pdf
(dostupno 8.9.2023)
- 23 Kotwicki T. Evaluation of scoliosis today: examination, X-rays and beyond. *Disabil Rehabil*. 2008 Jan 7;30(10):742–51. doi: 10.1080/09638280801889519
- 24 Kesak-Ursić, Đ. Konzervativno liječenje idiopatske skolioze.
Dostupno na: <https://hrcak.srce.hr/file/273170> (dostupno 9.9.2023)
- 25 Zheng YP, Lee TT, Lai KK, Yip BH, Zhou GQ, Jiang WW, i sur. A reliability and validity study for Scolioscan: a radiation-free scoliosis assessment system using 3D ultrasound imaging. *Scoliosis Spinal Disord [Internet]*. 2016 Dec 31[pristupljeno 07.05.2018];11(1):13.
Dostupno na: <https://www.ncbi.nlm.nih.gov/pmc/articles/PMC4900244/> doi: 10.1186/s13013-016-0074-y
- 26 Kotwicki T. Evaluation of scoliosis today: examination, X-rays and beyond. *Disabil Rehabil*. 2008 Jan 7;30(10):742–51. doi: 10.1080/09638280801889519
- 27 Kesak-Ursić, Đ. Konzervativno liječenje idiopatske skolioze.

Dostupno na: <https://hrcak.srce.hr/file/273170> (dostupno 9.9.2023)

- 28 Đapić T. Osnovni principi operacijskog liječenja deformacija kralježnice dječje i adolescentne dobi. Knjiga simpozija Neoperacijsko liječenje skolioza i kifoza. Kuća zdravlja 2015)
- 29 Płaszewski M, Bettany-Saltikov J. Non-surgical interventions for adolescents with idiopathic scoliosis: an overview of systematic reviews. PLoS One. 2014 Oct 29;9(10):e110254.
- 30 Negrini S, Donzeli S, Aulisa A G, Czaprowski D i sur. 2016 SOSORT guidelines: orthopaedic and rehabilitation treatment of idiopathic scoliosis during growth. Scoliosis And Spinal Disorders Journal, 7/2012, 3(2012).
- 31 Rigo M, Negrini S, Weiss HR, Grivas TB, Maruyama T, Kotwicki T. ' SOSORT consensus paper on brace action : TLSO biomechanics of correction (investigating the rationale for force vector selection)'. Scoliosis [Internet]. 2006 Dostupno na: <https://www.ncbi.nlm.nih.gov/pmc/articles/PMC1553475/>
- 32 <https://hrcak.srce.hr/file/273170>
- 33 Kesak-Ursić Đ. Konzervativno liječenje idiopatske skolioze. Medicus, 1/2017 Farmakovigilancija, str. 103-110
- 34 Đapić T, Jelić M, Miličić G, Bulat Wuerschling S, (ur.). Konzervativno liječenje skolioza i kifoza: knjiga simpozija. Kuća zdravlja d.o.o., Zagreb 2010
- 35 Mehta MH. Spine growth as a corrective force in the early treatment of progressive infantile scoliosis. J Bone Joint Surg Br. 2005;87-B(9):1237–47. doi: 10.1302/0301-620X.87B9.16124
- 36 <https://www.hkf.hr/wp-content/uploads/2018/12/Klini%C4%8Dke-smjernice-u-fizikalnoj-terapiji1.pdf> (dostupno 10.9.2023)
- 37 file:///C:/Users/doma/Downloads/guc_zdenko_diplomski_rad_2018.pdf (dostupno 10.9.2023)
- 38 Đapić T, Jelić M, Miličić G, Bulat Wuerschling S, ur. Konzervativno liječenje skolioza i kifoza: knjiga simpozija. Zagreb: Kuća zdravlja d.o.o.; 2010
- 39 Barcelona Scoliosis Physical Therapy School (BSPTS). 3D Treatment of scoliosis according to the principles of C. L. Schroth. Certification Course C1. Barcelona: Elena Salva Institut; 2016.
- 40 <https://www.hkf.hr/wp-content/uploads/2018/12/Klini%C4%8Dke-smjernice-u-fizikalnoj-terapiji1.pdf> (dostupno 12.9.2023)

- 41 Lučev I, Tadinac M. Kvaliteta života u Hrvatskoj – povezanost subjektivnih i objektivnih indikatora te temperamenta i demografskih varijabli s osvrtom na manjinski status. Migracijske i etničke teme 24/2008, 1-2(2008)
- 42 Krizmanić M, Kolesarić V. Pokušaj konceptualizacije pojma "kvaliteta života". Primijenjena psihologija, 10/1989.
- 43 <https://hrcak.srce.hr/file/273170> (dostupno 12.9.2023)

7. POPIS SLIKA

Slika 1 Prikaz kralježnice	5
Slika 2 Prikaz građe kralješka	6
Slika 3 Prikaz vratne kralježnice	7
Slika 4 Prikaz prsne kralježnice	8
Slika 5 Prikaz lumbo-sakralne kralježnice	9
Slika 6 Prikaz etiološke klasifikacije skolioze	11
Slika 7 Prikaz etioloških čimbenika	13
Slika 8 Klinički pregled, znakovi skolioze koje zamjećujemo promatrajući s leđa.....	15
Slika 9 Prikaz mjerenja viskom.....	16
Slika 10 Prikaz Adamsovog testa (test pretklona).....	17
Slika 11 Prikaz skoliometra.....	18
Slika 12 Prikaz mjerenja skoliometrom (kut rotacije trupa u pretklonu)	18
Slika 13 Rtg snimka skoliotične kralježnice	19
Slika 14 Prikaz mjerenja Cobbovog kuta	20
Slika 15 Risserov znak	21
Slika 16 Prikaz okoštavanja apofize po Risseru.....	21
Slika 17 Formetric uređaj	24
Slika 18 Radiografski prikaz snimanja EOS uređajem	25
Slika 19 Scolioscan	26
Slika 20 Spinalna fuzija.....	28
Slika 21 Shema preporuke za liječenje idiopatskih skolioza	30
Slika 22 Rigo – Cheneau ortoza	31
Slika 23 Primjer zadržavanja auto korekcije u sjedećem položaju na lopti uz klizanje po lopti u frontalnoj ravni.....	35
Slika 24 Korektivno disanje	36
Slika 25 Elementi ISST škole po Katarini Schroth:	38
Slika 26 Osnovna klasifikacija skolioze po BSPTS školi	39
Slika 27 Primjer kompleksa refleksnog okretanja – prednja strana i moguće zone podraživanja:	40