

Važnost funkcionalne stabilnosti koljena u rehabilitaciji i prevenciji ozljeda prednjeg križnog ligamenta kod sportaša

Petrović, Toni

Undergraduate thesis / Završni rad

2021

Degree Grantor / Ustanova koja je dodijelila akademski / stručni stupanj: **Libertas International University / Libertas međunarodno sveučilište**

Permanent link / Trajna poveznica: <https://um.nsk.hr/um:nbn:hr:223:523098>

Rights / Prava: [In copyright](#)/[Zaštićeno autorskim pravom.](#)

Download date / Datum preuzimanja: **2025-01-02**



Repository / Repozitorij:

[Digital repository of the Libertas International University](#)



**LIBERTAS MEĐUNARODNO SVEUČILIŠTE
ZAGREB**

TONI PETROVIĆ

ZAVRŠNI RAD

**VAŽNOST FUNKCIONALNE STABILNOSTI KOLJENA U
REHABILITACIJI I PREVENCIJI OZLJEDA PREDNJEG
KRIŽNOG LIGAMENTA KOD SPORTAŠA**

Zagreb, lipanj 2021.

**LIBERTAS MEĐUNARODNO SVEUČILIŠTE
ZAGREB**

**PREDDIPLOMSKI SVEUČILIŠNI STUDIJ
FIZIOTERAPIJA**

**VAŽNOST FUNKCIONALNE STABILNOSTI KOLJENA U PREVENCIJI I
REHABILITACIJI OZLJEDA PREDNJEG KRIŽNOG LIGAMENTA KOD
SPORTAŠA**

**IMPORTANCE OF KNEE FUNCTIONAL STABILITY IN PREVENTION
AND REHABILITATION AFTER ACL INJURIES AT ATHLETES**

KANDIDAT: Toni Petrović

KOLEGIJ: Fizioterapija u kliničkoj medicini II

MENTOR: doc. dr. sc. Sanda Dubravčić – Šimunjak, prim. dr. med.

Zagreb, lipanj 2021.

SADRŽAJ

<i>POPIS KRATICA</i>	5
<i>SAŽETAK</i>	6
<i>ABSTRACT</i>	7
<i>1. UVOD</i>	8
<i>2. FUNKCIONALNA ANATOMIJA I BIOMEHANIKA KOLJENA</i>	10
<i>2.1. Funkcionalna anatomija koljena</i>	10
<i>2.2. Funkcionalna anatomija prednjeg križnog ligamenta</i>	15
<i>2.3. Biomehanika i funkcija koljena te prednjeg križnog ligamenta</i>	15
<i>3. OZLJEDA PREDNJEG KRIŽNOG LIGAMENTA</i>	19
<i>3.1. Rizični čimbenici za ozljedu prednjeg križnog ligamenta</i>	19
<i>3.2. Mehanizam ozljede prednjeg križnog ligamenta</i>	21
<i>3.3. Epidemiologija ozljede prednjeg križnog ligamenta</i>	23
<i>4. DIJAGNOSTIKA I LIJEČENJE OZLJEDE PREDNJEG KRIŽNOG LIGAMENTA</i>	24
<i>4.1. Dijagnostika ozljede prednjeg križnog ligamenta</i>	24
<i>4.2. Liječenje ozljede prednjeg križnog ligamenta</i>	26
<i>5. VAŽNOST FUNKCIONALNE STABILNOSTI KOLJENA U REHABILITACIJI I PREVENCIJI OZLJEDE PREDNJEG KRIŽNOG LIGAMENTA</i>	29
<i>5.1. Preoperativna faza rehabilitacije</i>	31
<i>5.2. Akutna faza rehabilitacije (1. faza)</i>	32
<i>5.3. Srednja faza rehabilitacije (2. faza)</i>	36
<i>5.4. Kasna faza rehabilitacije (3. faza)</i>	40
<i>5.5. Kontinuirana preventivska faza</i>	48

6. ZAKLJUČAK	54
LITERATURA	55
POPIS SLIKA	59
POPIS TABLICA	62

POPIS KRATICA

LCA = ligamentum cruciatum anterior = prednji križni ligament; prednja ukrižena sveza

LCP = ligamentum cruciatum posterior = stražnji križni ligament; stražnja ukrižena sveza

LCM = ligamentum collaterale mediale = medijalni kolateralni ligament

LCL = ligamentum collaterale laterale = lateralni kolateralni ligament

ALL = anterolateralni ligament

Lat. = latinski

lig. = ligamentum = ligament, sveza

ligg. = ligamenta = ligamenti, sveze

m. = musculus = mišić

a. = arteria = arterija

AM = anteromedijalni snop

PL = posterolateralni snop

MRI = magnetska rezonancija

BFR = Blood flow restriction = ograničenje protoka krvi

SAŽETAK

Ozljeda prednjeg križnog ligamenta najčešća je ozljeda ligamenta koljena, naročito kod sportaša, zbog velikih tjelesnih napora i zahtjeva tijekom redovnih sportskih aktivnosti. LCA (lat. ligamentum cruciatum anterius) je ključna struktura koljena za održavanje njegove funkcionalne stabilnosti i pravilne biomehanike. Ne samo da ozljeda LCA nije rijetkost, već predstavlja jednu od težih akutnih ozljeda u sportu pa je shodno tome postala predmetom brojnih istraživanja. Veći rizik od ove ozljede imaju žene zbog brojnih anatomskih i hormonalnih čimbenika, a kao najčešće beskontakne mehanizme ozljeđivanja u literaturi se navode nagla zaustavljanja, promjene smjera kretanja ili doskoci. Liječenje LCA ozljede je konzervativno i operativno. Sportaši, izloženi velikim opterećenjima tijekom treninga i natjecanja, uglavnom biraju operativno liječenje, nakon kojeg slijedi dugotrajan i zahtjevan proces rehabilitacije u koji su uključeni liječnici, fizioterapeuti i tim stručnjaka koji se brine o zdravlju sportaša. Motiviranost sportaša utječe na krajnje ishode liječenja.

Ciljevi akutne faze rehabilitacije su fokusirani na smanjenje edema i hematoma, postepeno vraćanje opsega pokreta te pravilnu aktivaciju mišića kvadricepsa. Nakon početne faze slijedi progresivno jačanje svih mišića koji sudjeluju u funkcionalnoj stabilnosti koljena, vježbe proprioceptije, ravnoteže, stabilnosti, brzine aktivacije muskulature i sportu specifično prilagođene vježbe kako bi se sportaš na što bolji i kvalitetniji način pripremio za puni povratak sportskim aktivnostima. Iako postoje propisane smjernice i protokoli za rehabilitaciju te prevenciju LCA ozljede, liječenje sportaša je usredotočeno na potpuno individualni pristup liječenju. Povratak sportskom natjecanju predviđa se otprilike 6 – 9 mjeseci nakon ozljede, no novija saznanja ukazuju da je ponekad preporučljiva i značajno dulja rehabilitacija koja ovisi o samom sportašu, sportu i sportaševu reagiranju na cjelokupni tijek liječenja. Kako bi se rizik od ponovne ozljede smanjio na minimum, prije sigurnog povratka sportu potrebno je napraviti objektivna testiranja funkcionalne stabilnosti koljena.

Ključne riječi: prednji križni ligament, funkcionalna stabilnost, rehabilitacija, prevencija, sportaši.

ABSTRACT

The anterior cruciate ligament injury is a knee injury which appears due to intensive physical strain and stress during sports activities, most frequently suffered by athletes. LCA (lat. ligament cruciatum anterius) is the key knee structure for restraining its functional stability and balanced biomechanics. Not only, the LCA injury is not rare, but it also represents one of the most severe acute injuries in sports. Therefore, it has become a common topic for many research studies. Women, due to numerous anatomical and hormonal factors, are at a higher risk for this injury, while research has shown that some of the most common contactless injury mechanisms are sudden stops, direction changes or harsh landings.

The treatment for LCA injury can be conservative and operative. Athletes, who are under a lot of physical pressure during training or competing, mostly choose surgical treatment that is followed by a long and demanding rehabilitation process involving specialists, physiotherapists and a team of experts taking care of the patient's health. The final outcome of whole treatment depends on the athlete's motivation. The aim of the acute rehabilitation phase process is oedema and hematoma reduction, gradual range of motion retrieve and adequate quadriceps muscle activation. The initial phase is followed by progressive strengthening training of every muscle involved in functional knee stability, proprioception, balance, and stability exercises, exercises that involve the speed of muscle activation process and athlete's sport specific exercises, to ensure the best possible return to sport. Regardless of the prescribed guidelines and protocols for rehabilitation and prevention of an LCA injury, the treatment is focused on an individual approach to every case. The return to regular trainings and competitions is estimated to be between 6 and 9 months after the injury, but the newest research findings show that in some cases, depending on the athlete, the sport, and the athlete's reaction to the treatment, require a significantly longer recovery process. To minimize the risk for the same injury, before the athlete returns to sports activities without restrictions, it is crucial to carry out an objective testing examination regarding the functional stability of the knee.

Key words: anterior cruciate ligament, functional stability, rehabilitation, prevention, athletes.

1. UVOD

Zglob koljena je najveći i najsloženiji zglob našeg tijela, a njegova uloga kao primarnog pokretača tijela je od izuzetne funkcionalne važnosti. Upravo se zbog toga vrlo često događaju ozljede koljena, a ozljeda prednjeg križnog ligamenta je jedna od najčešćih te ujedno i najtežih akutnih ozljeda ovog zgloba. Zbog njene vrlo česte pojavnosti i kompleksnosti ozljeda prednjeg križnog ligamenta postaje predmet mnogih istraživanja i rasprava.

Stabilnost koljenskog zgloba osigurana je pasivnim i aktivnim stabilizatorima. Najvažniji pasivni stabilizatori koljena su: prednji križni ligament, stražnji križni ligament, lateralni kolateralni ligament, medijalni kolateralni ligament, patelarni ligament, zglobna čahura, lateralni menisk i medijalni menisk. Aktivni stabilizatori koljena su mišići, a najbitniji su mišići prednjeg i stražnjeg dijela natkoljenice koji okružuju koljeno te mišići kuka, trupa i stražnje strane potkoljenice.

Prednji križni ligament je najvažniji i najčešće ozljeđivan ligament koljena. Sportovi u kojima najčešće nastupa ozljeda LCA su oni koji uključuju česta okretanja, promjene smjera gibanja te nagla zaustavljanja poput nogometa, rukometa, košarke, skijanja, i sl. Kasnije u radu bit će navedeni detaljniji prikazi rizičnih čimbenika koji utječu na ozljedu prednjeg križnog ligamenta.

Izuzetno je važno napomenuti da ozljeda prednjeg križnog ligamenta često nastaje združena s ozljedama kolateralnog ligamenta i meniska, najčešće su to LCM (lat. ligamentum collaterale mediale) i medijalni menisk te je na ove čimbenike potrebno obratiti pažnju prilikom njihovog liječenja i rehabilitacije. Pojava osteoartritisa koljena vrlo je česta komplikacija i posljedica nakon ozljede prednjeg križnog ligamenta.

Postizanje i održavanje funkcionalne stabilnosti koljena za profesionalne je sportaše od izuzetne važnosti kako za prevenciju, tako i za rehabilitaciju ozljeda koljenskog zgloba. Razlog odabira ove teme vezan je uz izazov kojemu je fizioterapeut izložen pri planiranju ciljanog, individualno prilagođenog programa vježbi koji će rezultirati pozitivnim ishodom liječenja svakoga pacijenta. Također individualnim programom vježbi fizioterapeut, uključen u trenažni proces sportaša, u

svrhu prevencije, svojim vještinama može utjecati na rizične čimbenike nastanka ozljeda i oštećenja koljenskog zgloba.

Cilj ovog rada je objasniti i prikazati funkcionalnu anatomiju, biomehaniku te posljedično funkcionalnu važnost prednjeg križnog ligamenta s posebnim fokusom na profesionalne sportaše kojima je funkcionalna stabilnost koljena neophodna za redovne sportske aktivnosti. Dobro je poznato da su zahtjevi funkcionalne stabilnosti koljena kod profesionalnih sportaša znatno veći od zahtjeva kod opće populacije, kojima velika razina opterećenja i napora nije svakidašnja. Uz to, u radu će se prikazati rehabilitacijski i prevencijski programi koji uključuju fizioterapijske tretmane gdje je glavni naglasak dan na vježbe jačanja, propriocepcije, stabilnosti, ravnoteže i brzine aktivacije muskulature koji svi zajedno doprinose funkcionalnoj stabilnosti koljena i posljedično, manjem riziku od nastanka ozljede.

2. FUNKCIONALNA ANATOMIJA I BIOMEHANIKA KOLJENA

2.1. Funkcionalna anatomija koljena

Zglob koljena najveći je zglob te primarni pokretač našeg tijela – Slika 1. (1). Sastoji se od dvaju konveksnih zglobnih tijela – bedrene i goljenične kosti. Zglobna tijela su lat. condylus femoris medialis et lateralis te lat. condylus medialis et lateralis tibiae. Tibiofemoralni zglob tako nastaje klizanjem kondila femura po zglobnoj površini tibije, tibijalnom platou (2). Upravo ovaj zglob nosi najveći dio tjelesne težine (3). Budući je tibijalni plato ravan ili čak konveksan, postoji nesklad zglobnih površina u koljenu koja pojačavaju debela hrskavična tijela, menisci. Menisci su sami po sebi vrlo nestabilni pa tako stabilnost koljena uvelike ovisi o mekom tkivu, ligamentima, zglobnoj kapuli i mišićima (4). Koljeno, osim zgloba femura i tibije sadrži najveću sezamsku kost na tijelu – patelu pa tako govorimo o femoropatelarnom zglobu.

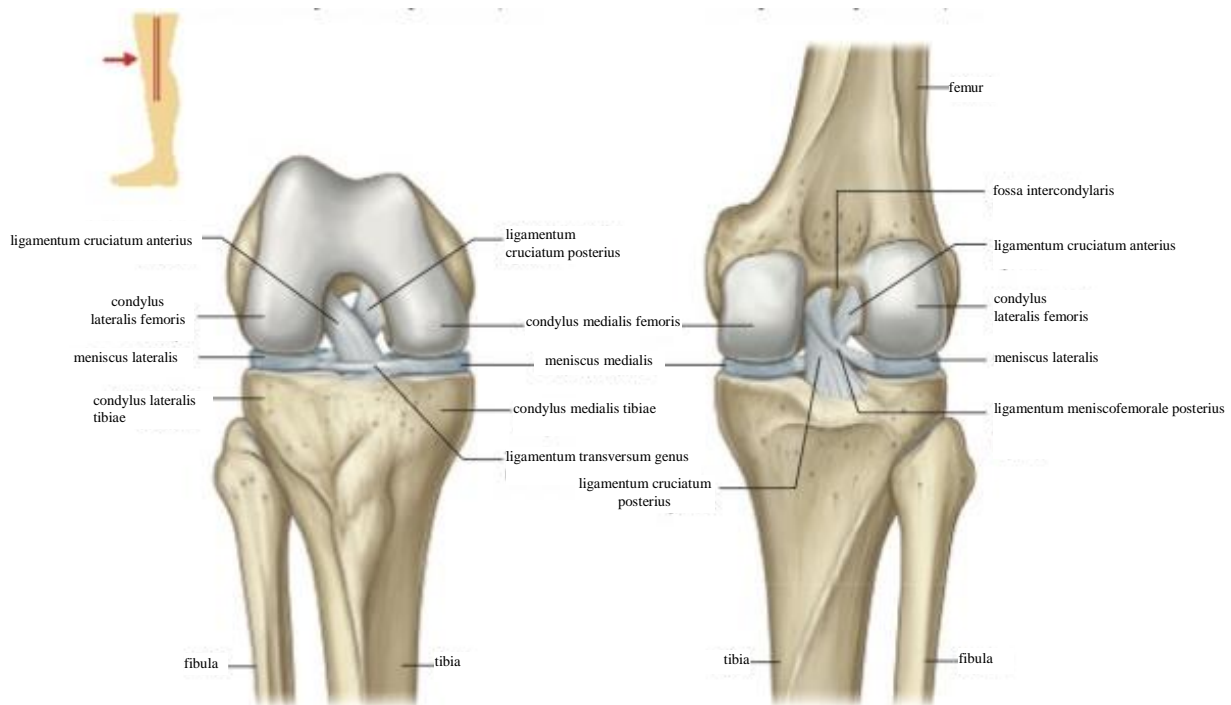
Zglobna čahura je mlohava i široka, a srijeda i postranično je tanka te je pojačana okolnim svezama. U koljenskom zglobu sveze, menisci i burze su raspoređene na određeni način kako bi koljenu osigurale funkcionalnu stabilnost (1).

Sveze koje ojačavaju zglobnu ovojnici zovemo vanjske sveze, a to su nastavci okolnih mišića koljena. S prednje strane to je lig. (lat. ligamentum) patellae koji je nastavak mišića kvadricepsa te seže od patele do lat. tuberositas tibiae. Lateralnu stranu čine m. (lat. musculus) vastus lateralis, m. rectus femoris koji oblikuju lat. retinaculum patellae laterale te se ona priključuje u lat. tractus iliotibialis. Medijalnu stranu čini m. vastus medialis koji oblikuje lat. retinaculum patellae mediale koji se veže na tibiju ispred lat. lig. collaterale mediale. Stražnju stranu čine lat. lig. popliteum obliquum, izdanak tetive m. semimembranosusa te lat. lig. popliteum arcuatum, izdanak m. popliteusa (1).

Kolateralne sveze su druga skupina statičkih stabilizatora koljena koji sprječavaju pretjerani valgusni i varusni stres koljena. Postoje lateralni i medijalni kolateralni ligament ili lat. lig. collaterale tibiale i lat. lig. collaterale fibulare. LCM (lat. ligamentum collaterale mediale), također

je dio zglobne čahure te je čvrsto srašten s medijalni meniskom dok LCL (lat. ligamentum collaterale laterale) nije srašten sa zglobnom čahurom i lateralnim meniskom. S medijalne i stražnje strane ovojnica pojačavaju m. semimembranosus i tetiva pes anserinus superficialis (tetiva m. sartorijusa, m. semitendinosusa, m. gracilisa), a s lateralne i stražnje strane tractus iliotibialis, m. biceps femoris te m. popliteus.

Treća skupina sveza su ukriženi ligamenti ili lat. ligg. (ligamenta) cruciata te medijalni i lateralni menisk. Nalaze se u središnjem dijelu koljena te leže intrakapsularno. Menisci su hrskavične strukture koje rasterećuju koljeno tako što povećaju površinu sile opterećenja, pomažu prehrani zglobne hrskavice te povećavaju kongruentnost zglobnih tijela femura i tibije. Medijalni menisk je veći od lateralnog te manje pokretljiviji zbog sraštenosti s LCM pa ne čudi podatak da je oštećenje medijalnog meniska dvadeset puta učestalije upravo zbog smanjenja gibljivosti i stanjenog prednjeg roga (1). Ukriženi ligamenti su prednja ukrižena sveza (lat. lig. cruciatum anterius) te stražnja ukrižena sveza (lat. lig. cruciatum posterius). Oni imaju odlučujuću ulogu u stabilizaciji koljena i osiguranju djelomičnog klizanja i valjanja zglobnih tijela. LCA zadužen je za sprječavanje pomaka tibije prema naprijed te rotaciji u odnosu na femur i time sprječava hiperekstenziju koljena, a LCP (lat. ligamentum cruciatum posterior) sprječava pomak tibije prema straga i time sprječava hiperfleksiju koljena. Prilikom ispitivanja kretnji u koljenskom zglobu na kadaveru vidjelo se da su sve kretnje koljena očuvane nakon što se uklone svi meki dijelovi i kolateralni ligamenti. Koljeno će zbog nedostatka kolateralnih ligamenata imati varusni i valgusni laksitet, ali osnovne kretnje koljena su očuvane te ovo upućuje na zaključak da su ukrižene sveze najvažniji pasivni stabilizatori koljena (5).

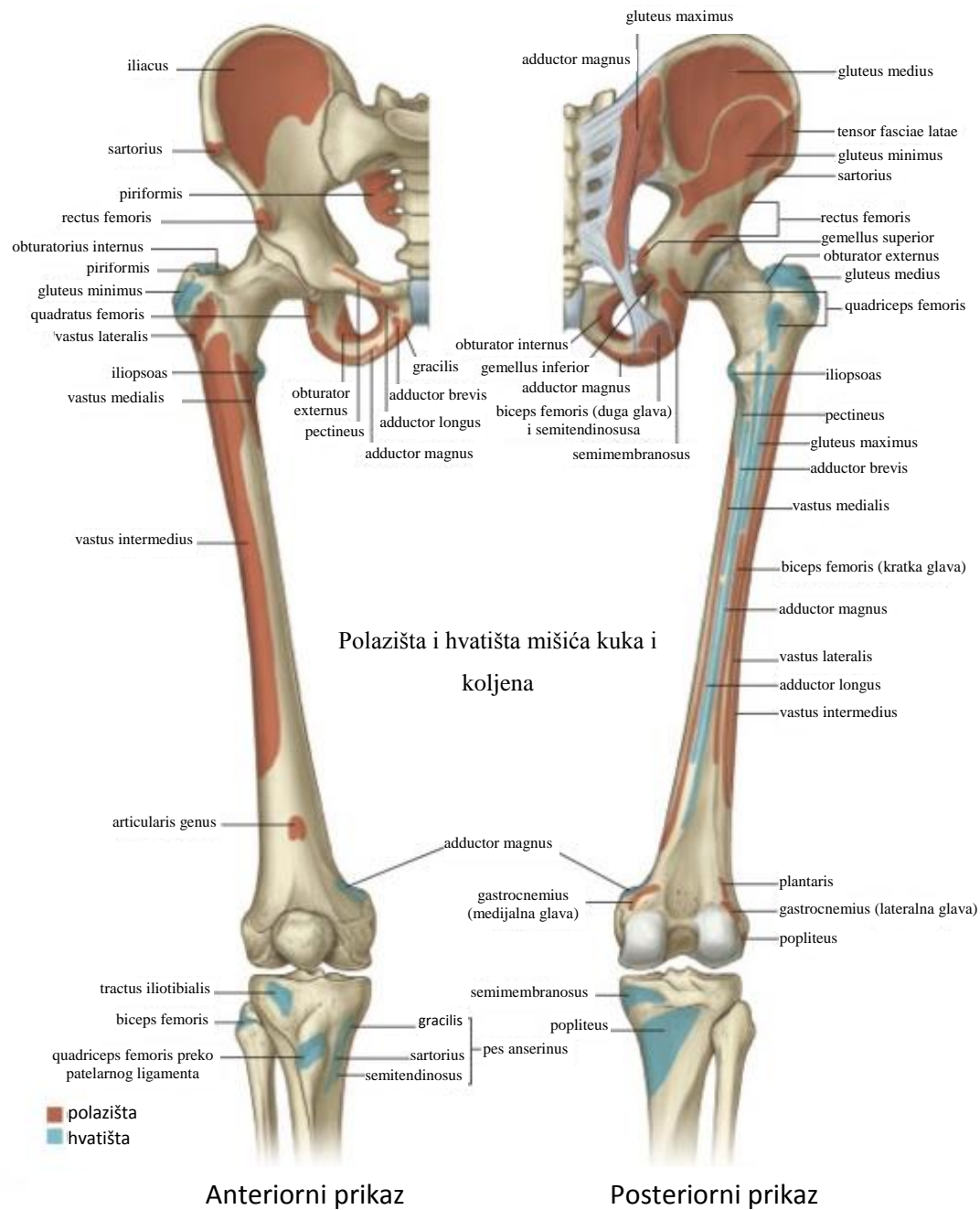


Slika 1. Pogled na prednju i stražnju stranu koljenog zgloba (preuzeto i izmijenjeno iz *Miller's Review of Orthopedics*) (6).

Mišići su dinamički stabilizatori koljena te bez njihove adekvatne aktivacije i snage koljeno neće imati funkcionalnu stabilnost odgovoriti različitim zadacima i opterećenjima koja su stavljena pred njega (Slika 2.). Na ovaj podatak treba posebno obratiti pozornost kod profesionalnih sportaša kojima se opterećenja i zahtjevi koljena uvelike razlikuju od većine drugih ljudi. Mišiće koji okružuju koljeno možemo podijeliti na četiri dijela. Prednju skupinu mišića čini m. quadriceps femoris, koji ima četiri dijela te je on primarni ekstenzor koljenskog zgloba. Čine ga: m. rectus femoris koji je, od četiri mišića, jedini dvozglobni mišić te je postavljen ispred ostalih dijelova mišića, m. vastus intermedius koji se nalazi u dubini, m. vastus medialis na medijalnoj strani i m. vastus lateralis na lateralnoj strani natkoljenice. Sva četiri mišića se udružuju u zajedničku tetivu koja se veže na patelu i koja se distalno nastavlja kao lat. lig. patelae s hvatištem na lat. tuberositas tibiae goljenične kosti. Stražnju skupinu mišića čine: m. biceps femoris s lateralne strane i m. semitendinosus te m. semimembranosus s medijalne strane. Ova skupina mišića koja je popularno nazvana hamstrings, a uz fleksiju u koljenu obavlja pokret ekstenzije u kuku te je m. biceps femoris vanjski rotator, dok su m. semimembranosus i m. semitendinosus unutarnji rotatori kuka. Distalni dio stražnje skupine mišića čine: lat. m. plantaris, m. gastrocnemius i m. soleus. Iako su oni primarno plantarni fleksori stopala, m. gastrocnemius, osim što podiže stopalo, on kod

hoda pregiba koljeno (1). Također, sa stražnje strane nalazi se m. popliteus, koji je često puta neopravdano zapostavljen, zbog njegove funkcionalne važnosti. On sudjeluje u fleksiji koljena te vanjskoj ili unutarnjoj rotaciji koljena. Kod akutnih ozljeda koljena zbog zaštitnog fleksijskog stava m. popliteus često puta zna biti napet te njegov povišeni tonus može blokirati punu ekstenziju koljena. Medijalnu skupinu mišića čine m. sartorius te m. gracilis koji zajedno s m. semitendinosusom čine pes anserinus superficialis te se hvataju na zajedničko hvatište na tibiji. Primarno su fleksori koljena te unutarnji rotatori. Lateralnu skupinu čini tractus iliotibialis u koji se udružuju vlakna m. tensor fasciae latae i m. gluteus maximus. U području koljena tractus iliotibialis ima važnu ulogu u lateralnoj stabilizaciji koljena. Uz navedene mišiće važno je napomenuti da su mišići aduktori i abduktori kuka stabilizatori koljenskog zgloba. Aduktori kuka su: m. gracilis, m. pectineus, m. adductor brevis, m. adductor longus, m. adductor magnus, m. adductor minimus dok su abduktori kuka: m. gluteus medius i m. tensor fasciae latae.

articularis genus



Slika 2. Polazišta i hvatišta mišića kuka i natkoljenice (preuzeto i izmijenjeno iz *Miller's Review of Orthopedics*) (6).

U koljenu, kao i u drugim zglobovima nalaze se vrećice vezivnog tkiva nazvane burze koje olakšavaju gibanje i smanjuju trenje. Najveća na području koljena je lat. bursa suprapatellaris.

2.2. Funkcionalna anatomija prednjeg križnog ligamenta

Prednji križni ligament je jedan od četiri glavna ligamenta koljena te je zaslužan za gotovo 90% stabilnosti prednje translacije koljena (7). Polazište mu se nalazi na lat. area intercondylaris anterior tibiae, a hvata se za unutrašnju plohu lateralnog kondila tibiae (1). LCA sadrži dva snopa vlakana: anteromedijalni i posterolateralni. Anteromedijalni snop stabilizira koljeno više u sagitalnoj ravnini te sudjeluje u kontroli prednje subluksacije tibije, dok posterolateralni snop koljeno više stabilizira u vodoravnoj ravnini te time sprječava rotacijsku nestabilnost (5). AM (anteromedijalni) i PL (posterolateralni) snopovi nisu izometrični što znači da se njihova dužina mijenja tijekom pokreta. Prilikom fleksije koljena veće od 30 stupnjeva AM snop se zateže te se okreće oko sebe, a u fleksiji od 110 stupnjeva on nije paralelan s PL snopom, koji je prilikom fleksije labav te se počinje opet zatezati kod fleksije koljena veće od 90 stupnjeva. Kod ekstenzije koljena te fleksije od 30 stupnjeva AM snop je labav, a sva vlakna PL snopa su potpuno zategnuta. Shodno tome, stabilnost i čvrstoća prednjeg križnog ligamenta trebala bi se ispitivati prilikom fleksije koljena od 20 do 30 stupnjeva jer su tada, kod normalnog pokreta koljena, vlakana najmanje napeta (3). Upravo iz spomenutih razloga prednji križni ligament sprječava prednji pomak tibije te rotacije prilikom vježbi agilnosti, skakanja, naglog zaustavljanja i nagle promjene pravca kretanja (5, 7).

LCA je inerviran ogrankom tibijalnog živca, a krvnu opskrbu dobiva od genikularne arterije koja ja ogranak poplitearne arterije (8).

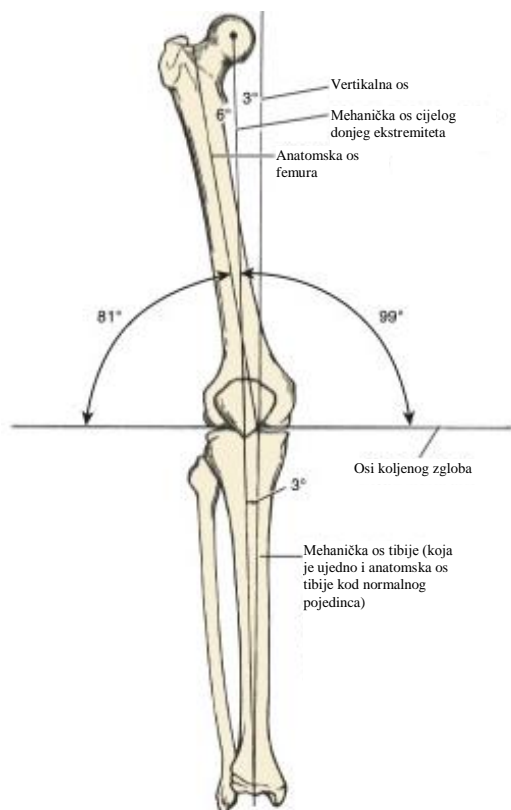
2.3. Biomehanika i funkcija koljena te prednjeg križnog ligamenta

Koljeno je primarni pokretač tijela te nam je od velike funkcionalne važnosti za kretanje. Po mehanici je lat. trochoginglymus što znači da pokrete izvodi oko poprečne i uzdužne osi te ima značajke kutnog i obrtnog zgloba (2, 9). Pri nepovoljnom položaju koljena dolazi do neprirodnih opterećenja, koja rezultiraju ozljedama i oštećenjima struktura koljenskog zgloba. Zato su pravilan položaj i građa koljenskog zgloba bitni faktori u prevenciji ozljeda. Smjer opterećenja na donji ekstremitet u uspravnom položaju treba prolaziti sredinom glave bedrene kosti, sredinom koljenskog zgloba pa sve do sredine kalkaneusa (1). Kada opterećenje koljena nije pravilno usmjereno i raspoređeno zbog određenih unutarnjih anatomskih čimbenika (npr. genetski

uzrokovani čimbenici) postojat će povećani rizik od nastanka ozljede ili oštećenja. Pomak smjera opterećenja prema lateralno uzrokuje nastanak X – nogu, lat. genu valgum. Pritom je prekomjerno nategnut medijalni kolateralni ligament i preopterećeni su lateralni menisk i hrskavice lateralnog kondila femura i tibije. Pomak smjera opterećenja prema medijalno uzrokuje nastanak O – nogu, lat. genu varum, prilikom čega je prekomjerno nategnuti lateralni kolateralni ligament i preopterećeni medijalni menisk i hrskavica s medijalne strane. Genu valgum, X noge, su jedan od predisponirajućih faktora za LCA ozljedu (1).

Aktivna ekstenzija koljena iznosi 0 stupnjeva, a pasivno je moguća hiperekstenzija do -5 stupnjeva. Hiperekstenzija veća od -15 stupnjeva je patološka. Aktivna fleksija u koljenskom zglobu izvediva je od 0 do 135 stupnjeva, dok se pasivno ona može izvesti i do 160 stupnjeva. Raspon fleksije između 135 i 160 stupnjeva nazvan je tzv. “mrtvim mišićnim prostorom“ zbog nemogućnosti mišićne kontrole tog dijela pokreta. Pri ekstenziranom koljenu rotacije nisu moguće zbog napetosti kolateralnih ligamenata, no pri fleksiji od 90 stupnjeva moguća je vanjska rotacija od 45 stupnjeva te unutarnja od 30 stupnjeva. Patela igra važnu ulogu u distribuciji opterećenja koljenom. Punom fleksijom koljena patela klizi oko 7 cm kaudalno dok tijekom ekstenzije ona kliže kranijalno (6). Pritisak patele na femur raste povećanjem fleksije koljena pa zato čučanje, klečanje, hod uz i niz strminu i stepenice te dugotrajno sjedenje s flektiranim koljenima može prouzročiti prekomjerno trošenje hrskavice femoropatelnog zgloba, koji, iako ima najdeblju hrskavicu u cijelom tijelu, snosi najveća opterećenja (6, 9). Na njega pada polovica težine tijela kod normalnog hoda, a kod čučnja ili trčanja čak do 7 puta tjelesne težine tijela (6). Zbog ovakvih velikih opterećenja na patelu te zbog distribucije sile i opterećenja na zglob, naročito je važan omjer i snaga mišića prednje i stražnje strane natkoljenice. Prema Milleru, prednji križni ligament može izdržati opterećenje oko 2200 N, a kod mlađih ljudi i do 2500 N. Najveća sila opterećenja na LCA nastupaju prilikom hiperekstenzije koljena te niskih stupnjeva fleksije do 20 stupnjeva (6, 10). Glavna funkcija prednjeg križnog ligamenta je pasivna stabilizacija koljena te potpora anteriorne translacije tibije. U ekstenziji koljena, prilikom stajanja, anteriorni pomak tibije je nizak, do 2 mm, prilikom fleksije on se povećava do 3 mm, kod hodanja i do 5 mm, a kod rupture prednjeg križnog ligamenta, anteriorni pomak tibije poraste i do 10 – 15 mm (11).

Kao što je ranije u radu navedeno, u pravilnom položaju noge smjer opterećenja trebao bi prolaziti sredinom glave bedrene kosti, sredinom koljena pa sve do sredine kalkaneusa. U promatranju osovina koljena, postoje anatomska, mehanička i vertikalna os (Slika 3.). Kut između anatomske osi femura i mehaničke osi donjeg ekstremiteta iznosi 6 stupnjeva, dok kut između mehaničke i vertikalne osi donjeg ekstremiteta iznosi 3 stupnja, a kut između anatomske osi tibije i mehaničke osi donjeg ekstremiteta iznosi 2 do 3 stupnja varusnog usmjerenja (6).



Slika 3. Osi donjih ekstremiteta (preuzeto i izmijenjeno iz *Miller's Review of Orthopedics*) (6).

Prilikom ekstenzije potkoljenice, u posljednjih 10 do 15 stupnjeva, važnu ulogu ima m. vastus medialis, koji tada rotira potkoljenu prema van, dodatno stabilizirajući koljeno. Zbog toga je usko povezan s čovjekovim uspravnim stavom i nazvan "ključem koljenskog zgloba". Kod ozljeda koljena, izostaje potpuna ekstenzija koljena, pošto čovjek zauzima blagi obrambeni fleksorski stav, od 10 do 15 stupnjeva. Upravo zbog navedene funkcije m. vastusa medialis, zbog njegove inaktivnosti i filogenetike, prema kojoj je on najmlađi mišić četveroglavog mišića natkoljenice, m. vastus medialis je izrazito podložan hipotrofiji (9). Samim time, veliku važnost u rehabilitaciji

ozljeda koljena pa tako i ozljedi prednjeg križnog ligamenta zauzima jačanje m. vastusa medialis, koje započinje vrlo brzo nakon ozljede i predstavlja jedan od glavnih prioriteta u početnim fazama rehabilitacije (9).

3. OZLJEDA PREDNJEG KRIŽNOG LIGAMENTA

3.1. Rizični čimbenici za ozljedu prednjeg križnog ligamenta

Zbog kompleksnosti i stabilnosti koljena te dugotrajnosti rehabilitacije, ozljeda prednjeg križnog ligamenta ubraja se u skupinu težih akutnih sportskih ozljeda. Upravo zbog tog razloga treba obratiti pozornost na rizične čimbenike nastanka ozljede, koji mogu poslužiti i kao prediktori nastanka ove ozljede. Posebnu pozornost treba posvetiti čimbenicima na koje se može utjecati. Rizični čimbenici koji utječu na nastanak LCA ozljede mogu biti intrinzični i ekstrinzični te oni na koje možemo i ne možemo djelovati (Tablica 1.).

Tablica 1. Rizični čimbenici za ozljedu prednje križne sveze; preuzeta i modificirana (8)

Čimbenici na koje možemo djelovati	Čimbenici na koje ne možemo djelovati
Intrinzični	Intrinzični
Body Mass Index	Spol (Ž)
Neuromuskularni i biomehanički deficiti	Veličina femuralnog ureza
Hormonski status	Volumen LCA
Umor	Stražnji tibijalni nagib
Ekstrinzični	Labavost ligamenata
Obuća	Poravnanje (engl. alignment) ekstremiteta
Podloga (teren)	Prethodna ozljeda LCA
Vremenski uvjeti	Genetička predispozicija
Razina natjecanja	
Tip sporta	

Također treba naglasiti da ženske sportašice imaju veću vjerojatnost od ozljede LCA za 2.4 do 9.7 puta u odnosu na muške sportaše (7). Anatomske, biomehaničke i hormonske faktori utječu na ovu stopu povećanog broja ozlijeđenih ženskih sportašica (12). Ovaj podatak se odnosi na djevojke i žene koje su prošle pubertet, jer nisu objavljeni znanstveni dokazi koji bi utvrdili postojanje spolne razlike u ozljeđivanju LCA prije puberteta (13). Incidencija LCA ozljede kod ženskih sportašica

je najveća u dobi od 15. do 20. godine (14). Anatomske faktori koji utječu na veći rizik od ozljede kod žena su: povećani Q kut (kut koji zatvaraju dvije linije: produžna linija koja spaja lat. spinu ilijaku anterior superior i sredinu patele te linija koja spaja sredinu patele i lat. tuberositas tibije) zbog šire zdjelice, manja veličina ligamenta, uža femoralna urez, povećani tibijalni i meniskalni nagib te povećana generalizirana labavost ligamenata. Biomehanički faktori, zbog kojeg žene imaju veći rizik od ozljede jesu: povećana snaga mišića kvadricepsa u odnosu na hamstringse, povećana krutost doskoka te povećani valgus koljena kod doskoka (6, 12). Rezultati istraživanja, koji ostaju kontroverzni i nedovoljno znanstveno dokazani, povezuju ozljede LCA s hormonalnim statusom žena. Autori radova navode da zbog estrogenskih receptora na skeletnim mišićima i LCA-u te fluktuacije u razinama estrogena prilikom menstruacije, dolazi do povećane labavosti ligamenata te smanjene neuromišićne kontrole. Žene u ovulacijskoj fazi menstrualnog ciklusa imaju povećanu labavost ligamenata te one u preovulacijskoj fazi imaju najveći rizik od ozljede (12, 13). Postoje dokazi u povezanosti LCA ozljede i labavosti ligamenata koljena te opće generalizirane zglobne labavosti. (13).

Prethodna ozljeda LCA je još jedan važan predisponirajući čimbenik za ponovnu ozljedu. Povratak visokoj razini sportskih aktivnosti povećava rizik od ozljede iste ili suprotne noge 15 – 25 puta. Također, žene imaju 4 puta veću vjerojatnost ozljede iste noge te 6 puta veću vjerojatnost ozljede suprotne noge od muškaraca. Upravo iz navedenog razloga krucijalno je da se sportaši/ce vrate na najvišu razinu sportskih aktivnosti i natjecanja kada uspješno prođu sva testiranja i kada se postigne zadovoljavajuća simetrija između ozlijeđene i zdrave noge (13).

Više autora je u svojim radovima dokazalo da su generalizirana labavost zglobova i hiperekstenzija u koljenu povećali rizik od ozljede prednjeg križnog ligamenta. Generalizirana labavost zglobova utječe na povećanu hiperekstenziju u sagitalnoj ravnini te povećan valgus deformitet u koronalnoj ravnini, koji su oba rizični čimbenici za ozljede prednjeg križnog ligamenta (14). Također, kod muškog spola generalizirana labavost zglobova povećava rizik od ponovne ozljede LCA iste noge, povećava labavost koljena i smanjuje uspješnost konačne rehabilitacije. U literaturi postoje dokazi koji ukazuju na bolju uspješnost rekonstrukcije prednje ukrižene sveze patelarnom tetivom nego li tetivom hamstringsa kod osoba s generaliziranom labavosti zglobova (15).

U zadnjih 20 godina, postoje brojna istraživanja fokusirana na genetički čimbenik rizika za nastanak LCA ozljeda te predstavljaju jedan od najvećih izazova novijih istraživanja. Genetika dokazano utječe na labavost zglobova u poremećajima poput Ehler Danlos i Marfanovog sindroma zbog nasljednog poremećaja kolagena. Iako postoje naznake koje upućuju na genetsku predispoziciju nastanka ozljede prednjeg križnog ligamenta, one i dalje nisu bazirane na čvrstim znanstvenim dokazima. Hewitt i sur. (2016.) u svom su radu opisali slučaj sestri blizanki koje su ozlijedile LCA tijekom sportskih aktivnosti, baveći se visokorizičnim sportovima. Prije povratka natjecateljskom sportu, testiranja su pokazala da su obje imale višestrukih rizičnih čimbenika za nastalu ozljedu poput: povećane abdukcije koljena, smanjenog stupnja fleksije koljena, povećane generalizirane zglobne labavosti, smanjene širine femoralnog ureza te neadekvatnog omjera snage mišića hamstringsa i kvadricepsa. Dobiveni rezultati testiranja sugeriraju na moguću povezanost genetičkih čimbenika i LCA ozljede no ona nije potpuno jasno definirana i dokazana (13).

3.2. Mehanizam ozljede prednjeg križnog ligamenta

Koljeno kroz fiziološke pokrete prolazi kroz sagitalnu, frontalnu i transverzalnu ravninu. Većina pokreta u koljenu događa se u sagitalnoj ravnini kroz ekstenziju i fleksiju, a pokreti izvan fizioloških, u bilo kojoj ravnini, mogu rezultirati ligamentarnom ozljedom. Hewitt i sur. (2016.) u svom preglednom radu izvješćuju da ozljede LCA češće nastaju prilikom izvođenja pokreta kroz više ravnina, nego li prilikom izvođenja pokreta kroz jednu ravninu (13).

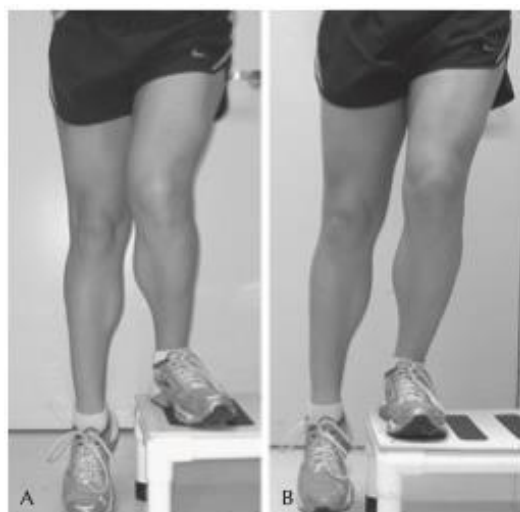
Mehanizam ozljede LCA razlikuje se, ovisno o tome radi li se o izoliranoj ozljedi ili udruženim ozljedama; bilo s lateralnim ili medijalnim meniskom, odnosno medijalnim, a puno rjeđe lateralnim kolateralnim ligamentom. Ukoliko se radi o udruženoj ozljedi koljenskih struktura, najčešće o udruženoj ozljedi LCA s medijalnim meniskom i LCM-om, tada se govori o tzv. „zlokobnom trijasu“ koljena.

Postoji više mehanizama nastanka ozljede, no kod sportova s loptom tri su najčešća:

- zaustavljanje (deceleracija),
- nagla promjena pravca kretanja,
- i doskok na jednu nogu.

Tipični mehanizam LCA ozljede je vanjska rotacija i fleksija koljena od 10 do 30 stupnjeva s valgusom prilikom kojeg sportaš, s ciljem brze promjene smjera, rotira gornji dio tijela prema unutra (7). Kako je već prethodno navedeno, najveća sila opterećenja na prednji križni ligament nastupa prilikom hiperekstenzije ili niskih stupnjeva fleksije koljena, ne treba čuditi ova činjenica da je upravo ovo najčešći mehanizam nastanka ozljede.

Za kompletan opis i razumijevanje mehanizma i biomehanike nastanka ozljeda LCA (Slika 4.) u pojedinom sportu, potrebno je uzeti u obzir sve događaje koji prethode ili su bili prisutni za vrijeme ozljede LCA, a to su: situacije u sportu, ponašanje igrača i protivnika, položaj cijelog tijela i sl. (16).



Slika 4. Biomehanika LCA ozljede. **A)** “pozicija bez povratka” prilikom doskoka ili mijenjanja pravca kretanja kada nastaje ozljede. Lijeva noga je u adukciji i unutarnjoj rotaciji kuka, a koljeno je u valgusnoj poziciji s vanjskom rotacijom tibije s proniranim položajem stopala. **B)** sigurniji položaj noge koji ima fleksiju u kuku s malom adukcijom ili bez adukcije. Koljeno je flektirano bez tibijalne rotacije i stopalo je u ravnoteži (preuzeto i izmijenjeno iz *Netter's Sports Medicine*) (12).

Uz poznavanje mehanizma nastanka LCA ozljede koji je specifičan prema sportu, potrebno je u obzir uzeti i djelovanje unutarnjih i vanjskih rizičnih čimbenika, kako bi se u rehabilitaciju i

prevenciju ozljede ukomponirale funkcionalne vježbe za sprječavanje rizičnih obrazaca pokreta prilikom sportskih aktivnosti. (16).

3.3. Epidemiologija ozljede prednjeg križnog ligamenta

Ozljeda prednjeg križnog ligamenta obuhvaća 40% do 50% svih ozljeda ligamenata koljena (6). Prema podacima iz 2016. godine iz švedskog nacionalnog LCA registra, ozljede prednje križne sveze se mogu očekivati u 81/100 000 stanovnika godišnje, a kod djece i adolescenata do 18 godina ta brojka još je veća te iznosi 121/100 000 (5). Kako su većina ozlijeđenih mladi ljudi, posebice sportaši, važno je prepoznati čimbenike rizika te poduzeti preventivne mjere da do ozljede ne dođe, a ukoliko dođe, potrebno je provesti pravilno liječenje i rehabilitaciju. Također, opisana je pozitivna korelacija između razvoja osteoartritisa koljena i ozljede LCA, koji predstavlja veliki problem u današnjoj populaciji. Nessler i sur. u svom su radu opisali gotovo 79% slučajeva osteoartritisa koljena kod osoba koje su ozlijedile prednji križni ligament (17). Liječenje rupture prednjeg križnog ligamenta kod sportaša je gotovo uvijek operacijsko, odnosno rekonstrukcijom LCA. Posebna pozornost treba se posvetiti rehabilitaciji i prevenciji ozljede sportaša, kojima funkcionalna stabilnost koljena treba biti na najvišoj mogućoj razini zbog velikih opterećenja i zahtjeva usmjerenih na koljenski zglob. Izrazito je važno naglasiti da povratak sportu, nakon ozljede, ne bude prije nego li je sportaš u potpunosti spreman odgovoriti svim zahtjevima sporta u kojemu se natječe, a to znači da bi završna faza rehabilitaciji svakako trebala biti sportu specifična. Svaku fazu rehabilitacije treba poštovati te biti strpljiv prilikom povratka sportaša punom treningu i natjecanju kako bi se izbjegla ponovna ozljeda iste ili suprotne noge. Unatoč suvremenim i unaprijeđenim operacijskim tehnikama, metodama fiksacije i rehabilitacijskim protokolima, u literaturi je opisana incidencija ponovne ozljeda prednjeg križnog ligamenta od 6% kako ipsilateralne tako i kontralateralne noge (18).

4. DIJAGNOSTIKA I LIJEČENJE OZLJEDE PREDNJEG KRIŽNOG LIGAMENTA

4.1. Dijagnostika ozljede prednjeg križnog ligamenta

Za uspostavljanje točne dijagnoze ozljede prednje križne sveze bitna je anamneza, klinički pregled te radiološka obrada, koja uključuje MRI koljena, kako bi se potvrdila ozljeda, ali ujedno utvrdio opseg i stupanj ozljede te moguća okolna oštećenja poput: hrskavice, meniska ili kolateralnih ligamenata. Precizna dijagnoza od velike je važnosti za sam plan liječenja i rehabilitaciju. Svaki propust ili odgoda točne dijagnoze može dovesti do kronične nestabilnosti koljena što povećava rizik za preuranjeni traumatski artritis koljena (10).

Dobro uzeta anamneza važan je sastavni dio kompletne dijagnostike ozljede zbog toga što bolesnik vrlo često sam može pokazati ili opisati kada i kako je ozljeda nastala budući se radi o akutnoj ozljedi koja je u tom trenutku vrlo bolna.

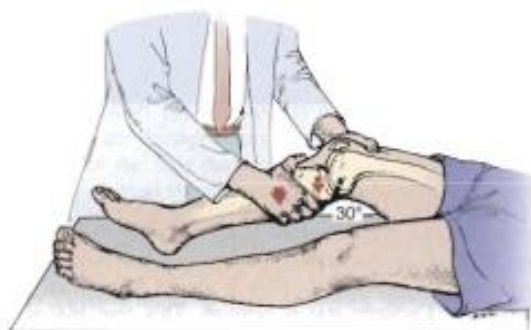Pretpostavke temeljene na anamnezi potvrđuju se daljnjim kliničkim pregledom. U slučaju sumnje na LCA ozljedu treba pregledati i druge strukture koljena, budući je vrlo česta situacija da ova ozljeda dolazi u kombinaciji s drugim ozljedama. Najčešća združena ozljeda s LCA je ozljeda medijalnog meniska i LCM-a. Kako se radi o akutnoj ozljedi, klinički pregled je otežan zbog same otekline i bolnosti koljena. Zbog bolova, koljeno se nakon ozljede najčešće nalazi u semifleksijskom položaju te bi se dijagnostički testovi trebali provoditi odmah nakon ozljede, ukoliko koljeno nije previše bolno i otečeno ili nakon nekoliko dana, kada se smanji bol i otekline. Često se odmah po ozljedi napravi rutinska radiološka obrada da bi se isključio prijelom kosti. Zbog zaštitnog položaja semifleksije, nakon ozljede LCA, često nije moguće odmah napraviti dijagnostički specifične testove za ozljedu prednje križne sveze, ali je moguće pregledati kolateralne ligamente, valgusnim i varusnim stres testom (5).

Za određivanje stupnja stabilnosti koljena i pregled stanja prednjeg križnog ligamenta, u literaturi je opisano desetak testova, od kojih se, u kliničkoj praksi najčešće koriste test prednje ladice, Lachmanov test te dinamički pivot-shift test i Jerk test. U ovom će radu detaljnije biti opisan

Lachmanov test jer je, ukoliko je pravilno izveden, prema dosadašnjim spoznajama najspecifičniji i najtočniji klinički test za određivanje prisutnosti ili odsutnosti LCA ozljede (19). Kod izvođenja Lachmanovog testa (Slika 5.) pacijent leži na leđima s flektiranim koljenom od 20 do 30 stupnjeva, kako bi LCA bio osnovni stabilizator koljena. Test se može izvoditi i prilikom akutnih ozljeda jer se izvodi u položaju semifleksije u kojem se, nakon ozljede, zbog bola, koljeno i nalazi. Izvodi se tako da se jednom rukom prihvati metafiza distalnog femura suprakondilarno, drugom rukom se prihvati metafiza tibije tik ispod kondila te se zglobna tijela kreću u sagitalnom smjeru. Pomak platoa tibije prema naprijed ocjenjuje se u milimetrima – Tablica 2. (5).

Tablica 2. Pomak platoa tibije prilikom izvođenja Lachmanovog testa (5).

+	++	+++
5 mm	10 mm	Više od 10 mm



Slika 5. Izvođenje Lachmanovog testa (preuzeto iz *Illustrated Orthopedic Physical Assessment*) (10).

Nakon kliničkog pregleda i provedenih kliničkih testova, posebice kod sportaša, potrebno je napraviti MRI (skr. magnetska rezonancija) koljena kako bi se odredio točan stupanj i opseg ozljede te moguće združene ozljede. Prilikom slanja pacijenta na MRI koljena, važno je postaviti što egzaktniju kliničku dijagnozu s posebnim uputama radiologu kako bi se olakšao dijagnostički postupak i dobio što bolji uvid u stanje koljena i njegovih okolnih struktura (5).

4.2. Liječenje ozljede prednjeg križnog ligamenta

Liječenje ozljeda prednjeg križnog ligamenta može biti kirurško ili konzervativno. Kako se ovaj rad fokusira na funkcionalnu stabilnost koljena nakon ozljede LCA kod aktivnih i vrhunskih sportaša, tada je liječenje u najvećem broju slučajeva isključivo kirurško. Konzervativno liječenje može biti opcija za sportaše koji se ne žele vratiti na visoku razinu natjecanja na kojoj su bili prije ozljede ili za one pacijente koji ne pokazuju nikakav stupanj nestabilnosti koljena nakon ozljede (20).

Rehabilitacija konzervativnog i kirurškog liječenja sadrži ista načela i ciljeve. Konzervativna metoda liječenja je jednostavnija, provodi se kroz kraći vremenski period i ne postoji rizik od operacijskih komplikacija. Međutim, konzervativno liječenje ozljeda prednjeg križnog ligamenta koljenu ne pruža maksimalnu funkcionalnu stabilnost te ne predstavlja metodu izbora liječenja kod velike većine sportaša. Budući da se tema ovog rada fokusira na važnost funkcionalne stabilnosti koljena, detaljnije će biti opisana kirurška metoda liječenja ozljede prednjeg križnog ligamenta, metode koja koljenu daje veću stabilnost i smatra se metodom izbora liječenja kod većine sportaša koji se žele vratiti visokoj razini sporta, pokretima koji uključuju konstantne promjene smjera kretanja i pivotiranja (7).

Prije samog operativnog liječenja potrebna je precizna i detaljna dijagnoza koja se postavlja na temelju kliničkog pregleda, kliničkih testova i MRI koljena. Ortoped koji obavlja operativni zahvat treba imati detaljan i točan uvid u stanje koljena prije same operacija radi bolje preoperativne pripreme. Ortoped je također dužan preoperativno pacijenta informirati o mogućnostima i rezultatima liječenja te dužini trajanja postoperativne rehabilitacije. Preoperativno planiranje također uključuje izbor presatka za rekonstrukciju prednjeg križnog ligamenta (21). Uz to, potrebno je znati postoji li ili ne združena koljenska ozljeda, budući da prilikom LCA ozljede često dolazi do oštećenja, prije spomenutih drugih koljenskih struktura. Ukoliko postoji dodatno oštećenje koje je potrebno operativno tretirati tada se oba ili više oštećenja tretiraju istovremeno, tj. u jednom aktu, istim operacijskim zahvatom. Ako se radi o rupturi kolateralnog ligamenta (medijalnog ili lateralnog) tada prevladava jedinstveno mišljenje da njega, zbog dobre vaskularizacije, nije potrebno operativno tretirati, već konzervativno liječiti nošenjem ortoze

tijekom 6 do 8 tjedana. Konzervativno liječenje kolateralnih ligamenata ortozom te adekvatnim fizikalnim terapijskim metodama daje dobre rezultate (3). Ukoliko se radi o rupturi meniska, za preporučiti je njegovo šivanje, ukoliko opsežnost i lokalizacija meniskalne ozljede to omogućuje, pa se tako i on, u jednom aktu, zajedno s rekonstrukcijom prednje ukrižene sveze treba operativno zbrinuti. Ukoliko ozljeda meniska to omogućava, menisektomija, makar i parcijalna, se treba izbjegavati jer rezultira povećanom nestabilnošću koljena i povećanim rizikom od oštećenja hrskavičnog pokrova i razvoja osteoartritisa (3). U osnovi, sportaš ne gubi ništa više vremena radi li se o rekonstrukciji izolirane LCA ozljedi ili združenim ozljedama koljena, pošto je minimalno trajanje rehabilitacije prednjeg križnog ligamenta 6 mjeseci, što menisku i kolateralnim ligamentima daje dovoljno vremena da zarastu. Ipak, radi li se o združenim ozljedama koljena potrebno je imati na umu da će sam tijek i pristup rehabilitaciji biti drukčiji od onog kod izolirane ozljede prednjeg križnog ligamenta. Također, vode se rasprave treba li se rekonstrukciji prednje ukrižene sveze pristupiti odmah po ozljedi ili je bolje da se koljeno najprije razgiba, smiri otekлина te smanji bol što kasnije skraćuje vrijeme trajanja rehabilitacije. Prevladava mišljenje da se operaciji, u profesionalnih sportaša, pristupa odmah nakon nastanka akutne ozljede budući da oni dobro reagiraju, provode i prihvaćaju sve segmente postoperativne rehabilitacije (3).

Rekonstrukcija prednjeg križnog ligamenta može se izvoditi autolognim (pacijentovo tkivo) ili homolognim (tkivo kadavera) presatkom (3). Sažetak 10 sistemskih preglednih radova pokazuje da postoji statistički značajna razlika u korist autolognog presatka te se ova metoda danas najčešće koristi kod rekonstrukcije LCA (7). Danas se najčešće koristi presadak uzet iz tetiva ishiokrukralne muskulature (m. semitendinosus i m. gracilis) ili iz tetive srednje trećine patelarnog ligamenta, dok se presadak iz tetiva kvadricepsa vrlo rijetko koristi (3). Najčešće se koriste presadci ipsilateralne noge, no ako oni nisu dostupni mogu se koristiti i oni iz kontralateralne noge. Svaka opcija presatka tetiva ima svoje pozitivne i negativne strane. Koristeći tetivu hamstringsa umanjuje se ožiljak i dobiva jačina presatka koja je slična jačini samog LCA. Međutim, sama veličina presatka se slabije kontrolira, uz posljedičnu slabost muskulature stražnje lože (21). Ukoliko se koristi presadak iz patelarne tetive moguće su veće postoperativne komplikacije u obliku bolova u prednjem dijelu koljena i bolova prilikom klečanja. Nessler i sur. (2017.) u svom radu navode da korištenje presatka iz patelarne tetive daje bolje postoperativne rezultate kod osoba s generaliziranom hipermobilnošću zglobova. Navedeni se rezultati povezuju i s činjenicom da

osobe s generaliziranom hipermobilnošću zglobova, u većini slučajeva, imaju i hiperekstenziju koljena (tzv. lat. *genua recurvata*), koji utječe na nesrazmjer snage mišića natkoljenice – povećana snaga kvadricepsa i smanjena snaga hamstringsa. Uzimajući tetivu hamstringsa prisutan nesrazmjer bi se povećao, a hamstringsi bi se dodatno oslabili i pogoršali. Zbog navedenog, kao i zbog svih ostalih čimbenika, važan je individualiziran pristup liječenju i rehabilitaciji svakog pacijenta zasebno (17).

Izolirana rekonstrukcija prednjeg križnog ligamenta predstavlja „zlatni standard“ u kirurškom liječenju njegove rupture. U novije vrijeme, za bolje rezultate liječenja i stabilnosti koljena rekonstruiraju se i ALL (anterolateralni ligament) koji polazi od proksimalnog i stražnjeg dijela lateralnog epikondila bedrene kosti i hvata se na goljeničnu kost, u sredinu između Gerdyeva tuberkla i glavice fibule. Recentna literatura nudi brojne dokaze provedenih istraživanja u kojima se prikazalo povećanje stabilnosti koljena nakon kombinirane rekonstrukcije ACL-a i ALL-a (22). Vrgoč i sur. (2020) u svom radu navode da izolirana rekonstrukcija LCA ne može vratiti normalnu kinematiku koljena kao što to može kombinirana rekonstrukcija prednjeg križnog i anterolateralnog ligamenta (22). Biomehanički, ALL djeluje kao pasivni stabilizator koljena prilikom unutarnje rotacije. Njegova rekonstrukcija se danas najčešće radi tetivom *m. gracilis*. Posljedično, kombiniranom rekonstrukcijom nastoji se postići maksimalna funkcionalnost i stabilnost koljena (23). Budući da je sportašima maksimalna stabilnost koljena od izrazite važnosti, oni predstavljaju najveći postotak populacije kod koje je indicirana kombinirana, umjesto izolirane rekonstrukcije ligamenata. Iz literature je vidljivo da su pozitivan pivot shift test, bavljenje pivotirajućim sportovima, sportskim aktivnostima na visokoj razini te Beighton score (određivanje generalne hipermobilnosti zglobova) veći od 6 samo neke od indikacija za kombiniranu rekonstrukciju ligamenata. Kombinirana rekonstruktivna metoda daje odlične rezultate kod sportaša, uključujući smanjenje učestalosti ruptуре LCA presatka i povratak sportaša na istu sportsku razinu kao i prije ozljede (22, 23). Unatoč obećavajućim kliničkim rezultatima, točne indikacije za rekonstrukciju ALL - a su još uvijek predmet rasprave (22). Istraživanje Saithna i sur. (2018) na uzorku od 502 rekonstrukcije prednjih križnih ligamenata te njihovo praćenje 2 godine od operacije potvrdilo je značajno smanjenje ruptуре LCA kod visokorizične populacije (sportaši s pivotirajućim kretnjama) nakon kombinirane rekonstrukcije LCA i ALL u usporedbi s izoliranom rekonstrukcijom LCA (23).

5. VAŽNOST FUNKCIONALNE STABILNOSTI KOLJENA U REHABILITACIJI I PREVENCIJI OZLJEDE PREDNJEG KRIŽNOG LIGAMENTA

Ukoliko je učinjena rekonstrukcija prednjeg križnog ligamenta sljedeći korak je rehabilitacija koja je, nakon ozljede, jednako važna ako ne i važnija za funkcionalnu stabilnost koljena. Konzervativan i operativni pristup liječenju u suštini imaju jednake rehabilitacijske principe i metode samo što u konzervativnoj metodi liječenja nema inicijalne faze i postoperativne reakcije te je prva faza rehabilitacije nešto brža od operativne metode. Metoda izbora liječenja ozljede prednjeg križnog ligamenta kod profesionalnih sportaša većinom je operacijska, zbog maksimiziranja potencijala funkcionalne stabilnosti koljena. Zbog učestalosti i ozbiljnosti ove ozljede, danas postoje različiti rehabilitacijski protokoli i smjernice kojih se treba pridržavati pri izradi rehabilitacijskog programa. Iako postoje smjernice kojih se treba pridržavati, reakcije pacijenta i sportaša nakon ozljede su različite pa je individualan pristup od iznimne važnosti za uspješnu i ciljanu rehabilitaciju. Svakom pacijentu treba pristupiti individualno te ukoliko je potrebno, tijekom rehabilitacije raditi i individualne prilagodbe programa. Prosječno trajanje rehabilitacije nakon rekonstrukcije LCA je 6 – 12 mjeseci. Faktori koji utječu na brzinu rehabilitacije i zbog kojih je individualan pristup od velike važnosti su: dodatna oštećenja i ozljede koljena, pacijentovo pridržavanje programa vježbi, stupanj ukočenosti koljena koji varira među pacijentima i njihovim funkcionalnim ciljevima (koji su kod profesionalnih sportaša puno zahtjevniji) (7). Rezultati istraživanja Greenberg i sur (2019.) ukazuju da među američkim ortopedima i fizioterapeutima ne postoji konsenzus o dužini trajanja rehabilitacije kod adolescentnih sportaša nakon rekonstrukcije LCA. Autori zaključuju da su razilaženje mišljenja veća u kasnijim fazama rehabilitacije. Većina sudionika istraživanja adolescentima dozvoljava lagano trčanje 3-4 mjeseca nakon operativnog zahvata, modificirnu sportsku nakon 4-8 mjeseci, dok je potpuni povratak svim sportu specifičnim aktivnostima dozvoljen 6-12 mjeseci po rekonstrukciji LCA. Na temelju prikupljenih rezultata autori preporučuju veću suradnju svih članova tima važnih za postoperativni oporavak adolescenata (24). Rehabilitacijski plan i program nakon operacijskog liječenja ovisi o kompleksnosti ozljede, motiviranosti pacijenta te vrsti presatka, pa se tako npr. kod osoba s presatkom tetive m. semitendinosusa i m. gracilisa fokus

tijekom liječenja stavlja na jačanje hamstringsa. Kod ove rekonstrukcijske metode nesmotrenim naglim pokretom, moguće su lakše ozljede mišića hamstringsa pa bi se ovoj rekonstrukcijskoj tehnici trebalo pristupiti na način kao da je sportaš imao i ozljedu mišića hamstringsa. U tom slučaju i sam rehabilitacijski program se treba modificirati i individualno prilagoditi sukladno kliničkom stanju pacijenta (7). Rehabilitacijski protokoli nakon rekonstrukcije prednjeg križnog ligamenta uključuju što raniji povratak pune pasivne ekstenzije koljena, neposredno djelovanje na opseg pokreta, propriocepciju, jačanje mišića kvadricepsa i hamstringsa i što brži povratak normalnim životnim aktivnostima i sportu (25). Vraćanje opsega pokreta ekstenzije i fleksije koljena od velike je važnosti ne samo za funkciju hoda već i radi sprječavanja razvoja postoperativnih komplikacija kao što su priraslice i kiklop lezije, koje zahtijevaju novi operativni zahvat i dodatno usporavanje i otežavanje potpunog oporavak. Osim jačanja mišića kvadricepsa i hamstringsa koji okružuju koljeno, tijekom izrade rehabilitacijskih programa ne smije se zapostaviti jačanje aduktora, abduktora i ekstenzora mišića kuka te trbušnih mišića. Dakako, vježbe se ne odnose samo na vježbe jačanja ovih mišićnih skupina već na vježbe stabilizacije, propriocepcije, ravnoteže i brzine mišićne aktivacije. Zanimljiv je podatak, prema rezultatima istraživanja Thomasa i sur. (2013) da je izmjerena jačina aduktora i ekstenzora mišića kuka, postoperativno, nakon rehabilitacijskih programa bila veća nego li prije operacije LCA. Ovaj podatak ujedno upućuje i na to da deficit jačine mišića kukova može utjecati na ozljedu LCA te ukazuje na važnost jačanja mišića kuka tijekom izrade rehabilitacijskih protokola (26). Progresija rehabilitacije nakon LCA ozljede ovisi o potrebnom vremenu mekog tkiva da se remodelira i zacijeli te o neuromotornoj kontroli i koordinaciji sportaša (7).

Najbitniji ciljevi rehabilitacije su:

- smanjenje bolova,
- smanjenje otekline i upale,
- vraćanje opsega pokreta,
- povećanje snage,
- i neuromišićna kontrola (7).

Posljednjih godina, u rehabilitacijske postoperativne protokole standardno su uključeni programi vježbi stabilizacije trupa, vježbe propriocepcije i ravnoteže, koji su temelj funkcionalne stabilnosti

koljena, što je od osobite važnosti u populaciji sportaša (7). Povratak sportu ovisi o više različitih čimbenika poput: stabilnosti koljena, neuromotornoj funkciji, prirodi sporta, mišljenju ortopeda, fizijatra, fizioterapeuta i trenera te samopouzdanju samog sportaša. Također, prije uključivanja sportaša u puni trenažni program i tijekom same rehabilitacije poželjno je napraviti različite testove kojima se objektivizira snaga mišića, omjer mišićne snage agonista i antagonista, biomehanika pokreta, neuromotorna funkcija i sama funkcionalna stabilnost koljena (7).

Prema Fillbay & Greendem (2019) rehabilitacija je podijeljena u pet faza:

- preoperativna faza (nije nužna),
- 1. faza (akutna),
- 2. faza (srednja),
- 3. faza (kasna),
- kontinuirana prevencijska faza (27).

Što se rehabilitacija kreće prema kasnijim fazama oporavka to je bitnija funkcionalna stabilnost koljena pa samim time i vježbanje po kompleksnijim i zahtjevnijim modalitetima. Oprečno tome, pasivne fizioterapijske intervencije su važne u početnim fazama rehabilitacije dok se kasnije glavni fokus stavlja na vježbe snage, propriocepcije, ravnoteže, stabilnosti i pliometrije (7). U radu su prikazane različite vježbe kroz određene faze rehabilitacije pošto su direktno povezane s funkcionalnom stabilnošću koljena. Ukoliko se provodi konzervativni način liječenja, on se provodi po istim smjernicama i modalitetima no preskače se rekonstrukcija ligamenta i rehabilitacija započinje odmah nakon ozljede (5).

5.1. Preoperativna faza rehabilitacije

Preoperativna faza rehabilitacije kod vrhunskih sportaša nije nužna i velik broj sportaša ovu fazu rehabilitacije preskače ili ubrzava zbog želje za što bržim operativnim zahvatom i postoperativnim oporavkom. Za pacijente koji planiraju i čekaju rekonstrukciju LCA, preoperativna rehabilitacija je poželjna zbog boljih postoperativnih ishoda te ju treba započeti što je ranije moguće, neposredno

nakon ozljede prednjeg križnog ligamenta. Posebice se ovo odnosi na pacijente koji nisu sportaši radi razvijanja bolje neuromišićne kontrole (27).

Fizioterapijski tretman u ovoj fazi sastoji se od:

- krioterapije,
- elektroterapije,
- kompresije,
- manualne terapije,
- reedukacije hoda,
- i terapijskog vježbanja.

Program vježbanja, kao i razina opterećenja ovisi o sposobnostima i stanju pacijenta. U ovoj fazi funkcionalna stabilnost koljena nije od izrazite važnosti jer pacijent još nije podvrgnut rekonstrukciji prednje križne sveze (27).

5.2. Akutna faza rehabilitacije (1. faza)

Glavni ciljevi, tijekom akutne faze liječenja, su postizanje potpune pasivne ekstenzije koljena i povećanje aktivnog opsega pokreta, bez izljeva u koljenskom zglobu. Radi smanjenja otekline, hematoma i boli koristi se krioterapija s kompresijom te manualne terapijske vještine. Tretmane za dobivanje potpune pasivne ekstenzije i funkcije mišića kvadricepsa trebalo bi započeti već prvi dan nakon operacije ili ozljede (27). Vježbe za aktivni i pasivni opseg pokreta uz prilagođeno opterećenje za kontrolu zglobnog izljeva su izrazito bitni segmenti akutne faze. Kao dodatak aktivnim vježbama, primjenjuje se neuromišićna elektrostimulacija koja pozitivno utječe na jačanje i pravilnu aktivaciju mišića kvadricepsa, osobito m. vastus medialis koji se aktivira u završnih 10 stupnjeva ekstenzije u koljenu. Ovdje je bitno napomenuti da se kontrakcije mišića kvadricepsa rade bilateralno. Harput i sur. (2019) u randomiziranoj studiji dokazali su da koncentrirajući se na kontrakciju neozlijeđene noge kod pacijenata s rekonstruiranim LCA dolazi do bolje aktivacije mišića na ozlijeđenoj nozi. Ovakav način vježbanja naziva se ukršteno obrazovanje (eng. cross - education) te je preporučljiv posebno u ranim fazama rehabilitacije za vraćanje jakosti mišića kvadricepsa (28). Hart i sur. (2010) u preglednom radu proučavali su snagu kvadricepsa u tri skupine pacijenata – dvije skupine s ozljedom LCA (jedna operativno i druga

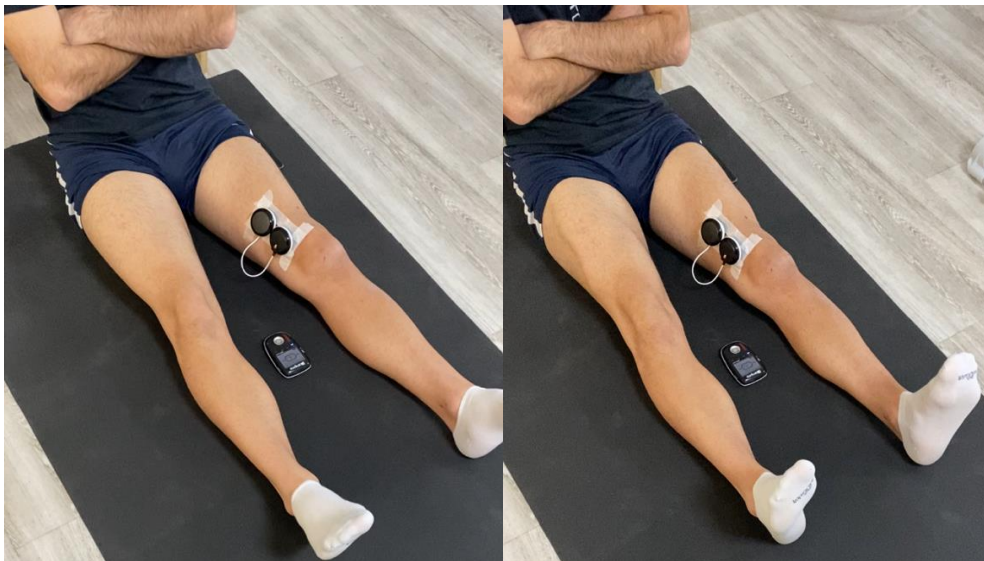konzervativno liječena) te skupini pacijenata s prednjom koljenskom boli. Rezultati su pokazali da u sve tri skupine ispitanika postoji značajan deficit u bilateralnoj aktivaciji kvadricepsa. Na temelju dobivenih rezultata autori zaključuju da su vježbe ukrštenog obrazovanja važan sastavni dio rehabilitacijskih protokola kod svih skupina pacijenata sa svrhom prevencije razvoja osteoartritisa (29). U ovoj fazi rehabilitacije važno je educirati pacijente o načinu izvođenja vježbi te s njima vježbati pravilan hod koji utječe na funkciju koljena i oporavak nakon ozljede. Postoperativno, smjernice temeljene na dokazima savjetuju vježbe zatvorenog i otvorenog kinetičkog lanca (27).

Fizioterapijski tretman u ovoj fazi sastoji se od:

- krioterapije,
- elektroterapije,
- kompresije,
- manualne terapije,
- reedukacije hoda,
- edukacije pacijenta,
- i terapijskog vježbanja.



Slika 6. Pasivna ekstenzija koljena (izvor: sistematizacija autora)



A

B

Slika 7. A, B Izometrička kontrakcija kvadricepsa s pomoću elektrostimulacije (izvor: sistematizacija autora)



Slika 8. Vježba jačanja m. vastusa medialisa (izvor: sistematizacija autora)



Slika 9. Vježba jačanja mišića aduktora kuka (izvor: sistematizacija autora)



Slika 10. Vježba jačanja i stabilnosti trupa uz punu ekstenziju u koljenu (izvor: sistematizacija autora)



Slika 11. Vježba jačanja bočnih trbušnih mišića uz punu ekstenziju u koljenu (izvor: sistematizacija autora)

5.3. Srednja faza rehabilitacije (2. faza)

U ovoj fazi dolazi do integracije neuromišićnog treninga i treninga snage. Cilj neuromišićnog treninga je poboljšanje dinamičke stabilnosti koljena pomoću propriocepcije i strategije motorne kontrole (27). Važno je naglasiti da pacijent u akutnoj fazi liječenja nauči pravilno aktivirati miškulaturu, kako bi kasnije u rehabilitaciji bilo moguće povećavati intenzitet i ekstenzitet vježbanja. Manipulirajući karakteristike vježbi poput: brzine, trajanja, ponavljanja i dužini hodne pruge postiže se cilj povećanja težine i opterećenja vježbi. U ovoj fazi u program vježbanja dodaju

se vanjski čimbenici poput: prepreka i nestabilnih površina s ciljem prilagođavanja sportaša na neočekivane događaje i promjene položaja tijela. Kako bi se sportaš što bolje pripremio za povratak sportu, u ovaj fazi počinju sportu specifične vježbe. Vježbe jakosti u ovaj fazi počinju s laganim opterećenjem s više ponavljanja te se postepeno povećavaju do težih opterećenja s manjim brojem ponavljanja. Također, program vježbi snage uključuje unilateralne i bilateralne vježbe čije se opterećenje postepeno povećava kako bi se postiglo povećanje jakosti mišića. Uz to, vježbe se kod sportaša mogu izvoditi kombinirajući vježbe jedne mišićne skupine te odmah potom vježbe antagonističkih mišića kako bi smanjili odmor i dodatno radili na aerobnom kapacitetu. Opterećenje se povećava prema „principu 2+” što znači da kada pacijent napravi ciljani broj ponavljanja, a može napraviti još dodatna 2 ponavljanja, tada se u idućem treningu opterećenje treba povećati (27). Dodatak vježbama jakosti je BFR (eng. blood flow restriction) trening koji, na temelju rezultata više istraživanja, dokazano djeluje na hipertrofiju mišića. Ovo je vrlo dobar način opterećivanja mišića u početnim i kasnijim fazama rehabilitacije jer se BFR treningom mišićnom aktivnošću postiže efekt podizanja velikog tereta, a u stvari se vježbe izvode bez dodatnog opterećenja na zglob koljena. Ova metoda može dodatno povećati volumen i jakost kvadricepsa, simetriju mišića i fizičku funkciju (30). Dakako, BFR se ne mora nužno primjenjivati samo na kvadriceps, nego se može ciljano usmjeriti i na drugu deficitarnu muskulaturu. Težine vježbi trebaju biti prilagođene pojedincu te su prikazane vježbe samo primjeri vježbi po kojim načelima se rehabilitacijsko vježbanje provodi. Svaki sportaš različito reagira na razinu opterećenja i tijekom rehabilitacije te se intenzitet i ekstenzitet vježbanja individualno prilagođava Krioterapija, kompresija i manualna terapija se u ovoj fazi najviše koriste za oporavak i pripremu sportaša za trening te za smanjenje hematoma ukoliko je on prisutan.

Fizioterapijski tretman u ovoj fazi sastoji se od:

- krioterapije,
- kompresije,
- manualne terapije,
- i terapijskog vježbanja.



A



B

Slika 12. A, B Vježba jačanja i stabilnosti mišića trupa (izvor: sistematizacija autora)



A



B

Slika 13. A, B Vježba jačanja i stabilnosti hamstringsa i gluteusa (izvor: sistematizacija autora)



A

B

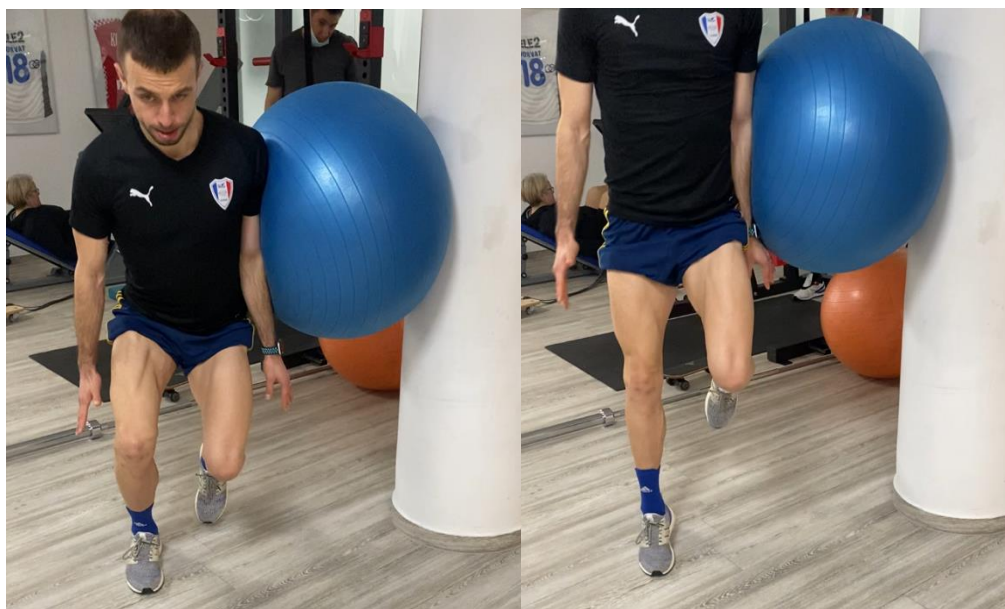Slika 14. A, B Vježba jačanja mišića abduktora kuka (izvor: sistematizacija autora)



A

B

Slika 15. A, B Vježba jačanja mišića aduktora kuka (izvor: sistematizacija autora)



A

B

Slika 16. A, B Vježba jačanja mišića kvadricepsa (osobito vastus medialis) (izvor: sistematizacija autora)



A

B

Slika 17. A, B Vježba jačanja mišića hamstringsa (izvor: sistematizacija autora)

5.4. Kasna faza rehabilitacije (3. faza)

U kasnoj fazi rehabilitacije do izražaja dolazi specifičnost treninga individualno prilagođenog pojedincu prema sportu, ciljevima i tjelesnoj spremi sportaša. Ova faza uključuje: teške treninge jakosti za specifična područja oštećenja, snagu, agilnost i sportu specifične vježbe (27). U ovoj fazi se također koriste manualna terapija i kompresija za oporavak te pripremu sportaša za trening.

Nakon određenog rehabilitacijskog perioda i subjektivne procjene sportaševa stanja provode se objektivni testovi kojima se mjeri mišićna snaga, bilateralna simetrija snage donjih ekstremiteta, izokinetički testovi, skakački testovi, testovi promjene pravca kretanja i sportu specifični testovi koji se provode na sportskom terenu (7). Ukoliko pacijent ispuni zadovoljavajuće uvjete tada počinje postepeno vraćanje sportskim treninzima. Sportaš prolazi kroz više progresivnih vrsta treninga od modificiranog treninga bez kontakta, punog treninga bez opterećenja, sudjelovanja u natjecanju (ograničenog brojem minuta) do neograničenog sudjelovanja u natjecanjima.

Fizioterapijski tretman u ovoj fazi sastoji se od:

- manualne terapije,
- kompresije,
- i terapijskog vježbanja.



A

B

Slika 18. A, B Vježba jačanja, stabilnosti i brzine aktivacije mišića trupa (izvor: sistematizacija autora)



A

B


Slika 19. A, B Vježba jačanja, stabilnosti i brzine aktivacije mišića hamstringsa i gluteusa (izvor: sistematizacija autora)



A

B

Slika 20. A, B Vježba jačanja, stabilnosti i brzine aktivacije mišića abduktora kuka (izvor: sistematizacija autora)



A

B

C

Slika 21. A, B, C Vježba jačanja, stabilnosti i brzine aktivacije mišića aduktora kuka (izvor: sistematizacija autora)



A

B

Slika 22. A, B Vježba jačanja, stabilnosti i brzine aktivacije mišića kvadricepsa (izvor: sistematizacija autora)



A

B

Slika 23. A, B Vježba jačanja, stabilnosti i brzine aktivacije mišića kvadricepsa (izvor: sistematizacija autora)



A

B

Slika 24. A, B Vježba jačanja, stabilnosti i brzina aktivacije mišića hamstringsa (izvor: sistematizacija autora)



A

B

C

Slika 25. A, B, C Vježba jačanja, stabilnosti i brzine aktivacije mišića hamstringsa (izvor: sistematizacija autora)

Nakon rehabilitacije, a prije povratka na sportski teren, provode se objektivna testiranja funkcionalne stabilnosti koljena koja je od presudne važnosti za sportašev sigurniji povratak sportu.

Neka testiranja za procjenu sportaševih sposobnosti i cjelokupnog stanja su:

- dinamometrija i vježbe za mjerenje mišićne jakosti i izdržljivosti,
- izokinetika za mjerenje mišićne jakosti, snage i izdržljivosti,
- skok u dalj iz mjesta,
- jednonožni skok u dalj iz mjesta sa zdravom nogom,
- jednonožni skok u dalj iz mjesta s ozlijeđenom nogom,
- analiza doskoka na jednu nogu na udaljenost 80% maksimalne udaljenosti jednonožnog skoka,
- mjerenje obujma mišića,
- sportu specifična mjerenja i promjena pravca kretanja.

Izokinetičko testiranje dinamičkih stabilizatora koljena sa svrhom dijagnosticiranja i tretmana disbalansa mišića predstavlja objektivni parametar za povratak sportu nakon ozljede LCA (31). Dinamometrijsko testiranje se sastoji od ispitivanja mišićne jakosti pojedinih mišića. Mjeri se jakost svih dinamičkih stabilizatora koljena, a to su: ekstenzori i fleksori koljena, ekstenzori, aduktori i abduktori kuka. Mišićna jakost mjeri se na obje noge te se rezultati uspoređuju. Zadovoljavajući rezultati ozlijeđene noge su deficit koji nije veći od 10% u odnosu na zdravu

nogu. Dinamometrijsko testiranje ne mora se nužno provesti samo prije sportaševa povratka na sportski teren, već se može provesti i u kasnijem tijeku rehabilitacije, radi uvida u daljnji tijek jačanja određenih mišića ili mišićnih skupinama. Nakon dinamometrije mjeri se mišićna izdržljivost (na primjer u obliku jednonožnog čučnja s visine za kvadriceps i neke vrste izdržaja na nestabilnoj površini za hamstringse). Nakon ispitivanja jakosti i izdržljivosti ispituje se eksplozivnost i brzina u obliku sunožnog i jednonožnog skoka u dalj iz mjesta. Jednonožni skok u dalj iz mjesta se provodi na obje noge te se analiziraju rezultati koji bi trebali biti približno jednaki. Kada se ispita maksimalna udaljenost jednonožnog skoka iz mjesta ozlijeđene noge tada se uzima 80% te vrijednosti i analizira pravilnost i mehanizam doskoka. Skok za analizu se provodi više puta i on se provodi na ozlijeđenoj, ali i na zdravoj nozi. Skok i doskok trebaju biti sigurni, s pravilnom biomehanikom, stabilnošću trupa i koljena. Segmenti na koje posebno treba obratiti pozornost su: valgusni položaj koljena prilikom doskoka u većini skokova, nesigurnost i razlika doskoka ozlijeđene i zdrave noge. Ukoliko postoje nepravilnosti i nesrazmjer snage muskulature tijekom doskoka, tada sportaš i dalje nije spreman za puni povratak sportu, a oprečno tome ako su skokovi na zadovoljavajućoj razini tada se sportaš može postepeno vraćati punom sportskom treningu. Uz to se provode i dodatni sportu specifični testovi i testovi promjene pravca kretanja koji se provode na sportskom terenu (7).

Tek kada su svi testovi zadovoljavajući tada je preporučan povratak sportaša punom treningu. Također, pri kraju rehabilitacijskih programa liječenja, poželjno bi bilo napraviti kontrolni MRI koljena kako bi se procijenila prokrvljenost LCA presatka i uspješnost provedenog liječenja (5).



A

B

Slika 26. A, B Skok u dalj iz mjesta (izvor: sistematizacija autora)



A

B

Slika 27. A, B Jednonožni skok u dalj iz mjesta (izvor: sistematizacija autora)



A

B

C

Slika 28. A, B, C Analiza jednonožnog skoka i doskoka na ozlijeđenoj nozi (izvor: sistematizacija autora)

5.5. Kontinuirana preventivna faza

Treninzi i vježbe koje su prikazane u kasnoj fazi rehabilitacije mogu se primjenjivati i u kontinuiranoj preventivnoj fazi pošto je razina zahtjevnosti ovih vježbi vrlo visoka, a ovisi individualno o sportaševom stanju i fizičkoj spremi. Preventivni program vježbanja trebao bi se provoditi barem 2 puta tjedno, tijekom postepenog povratka pacijenta sportu te bi se trebao nastaviti i kada se pacijent u potpunosti vrati sportu, a on uključuje: vježbe jakosti i izdržljivosti mišića donjih ekstremiteta, vježbe na nestabilnim podlogama, vježbe agilnosti i brzine te vježbe istezanja prije i poslije treninga (27). Rizik od ozljede se povećava kod naglog povećanja opterećenja i zahtjeva koljena te je potrebno dozirano povećavati opterećenje i težinu izvođenja pojedinih vježbi, sa svrhom smanjenja rizika od ponovne ozljede. U nastavku će biti prikazani napredni preventivni program vježbanja. Pojedine se vježbe izvode u paru kako bi sportašima bilo što zanimljivije i dinamičnije. U radu su prikazani samo neki primjeri vježbi jer dakako da postoji cijeli dijapazon mogućih i korisnih vježbi koje ovise o stručnosti i kreativnosti fizioterapeuta, kineziologa ili trenera koji ih osmišljavaju i planiraju.



Slika 29. Vježba jačanja i stabilnosti mišića trupa (izvor: sistematizacija autora)



A

B

C

Slika 30. A, B, C Vježba jačanja, stabilnosti i brzine aktivacije mišića trupa (izvor: sistematizacija autora)



A

B

Slika 31. A, B Vježba jačanja, stabilnosti i brzine aktivacije mišića trupa (izvor: sistematizacija autora)



A

B

C

Slika 32. A, B, C Vježba jačanja i stabilnosti mišića trupa (izvor: sistematizacija autora)



A

B


Slika 33. A, B Vježba jačanja i stabilnosti hamstringsa i gluteusa (izvor: sistematizacija autora)



A

B

Slika 34. A, B Vježba jačanja i stabilnosti mišića abduktora kuka (izvor: sistematizacija autora)



A

B

Slika 35. A, B Vježba jačanja i stabilnosti mišića aduktora kuka (izvor: sistematizacija autora)



A

B

C

Slika 36. A, B, C Vježba jačanja, stabilnosti i brzine aktivacije mišića trupa i kvadricepsa (izvor: sistematizacija autora)



A

B

C

Slika 37. A, B, C Vježba jačanja i brzine aktivacije mišića abduktora kuka (izvor: sistematizacija autora)



A

B

Slika 38. A, B Vježba jačanja i stabilnosti mišića kvadricepsa (izvor: sistematizacija autora)



A

B

Slika 39. A, B Vježba jačanja, stabilnosti i brzine aktivacije mišića trupa (izvor: sistematizacija autora)

6. ZAKLJUČAK

Ozljeda prednjeg križnog ligamenta ubraja se u grupaciju najčešćih i najtežih akutnih ozljeda koljena, direktno povezane s funkcionalnom stabilnošću koljena i kao takva je predmet brojnih istraživanja. Za rehabilitaciju LCA ozljede, radi boljeg razumijevanja i pristupa liječenju ozljedi, važno je poznavanje same anatomije i funkcije koljenoskog zgloba. Brojni intrinzični i ekstrinzični rizični čimbenici mogu utjecati na nastanak ozljede prednjeg križnog ligamenta, a posebnu pozornost treba posvetiti čimbenicima na koje se može utjecati pravilnim trenažnim procesom.

Funkcionalna stabilnost koljena predstavlja najvažniji segment prevencije, ali i rehabilitacije ozljeda prednjeg križnog ligamenta zbog samog mehanizma nastanka ozljede te utjecaja ligamenta na biomehaniku koljenoskog zgloba. Liječenje ove ozljede može biti konzervativno i operativno, a vrhunski sportaši, glavni fokus ovog rada, najčešće biraju operativno liječenje različitim tehnikama ligamentarne rekonstrukcije.

U radu su prikazani rehabilitacijski i preventivski programi vježbanja kojima se, kroz razne segmente treninga i rehabilitacijskih protokola povećava mišićna jakost, stabilnost, ravnoteža, propriocepcija, agilnost te brzina aktivacije mišića, a samim time i funkcionalna stabilnost koljena. Mišićne skupine koje se ciljano vježbaju nisu samo mišići oko koljena već i mišići kuka te trupa. Upravo su stabilnost trupa, kuka, propriocepcija i ravnoteža ključni elementi razvoja cjelokupne funkcionalne stabilnosti koljena kod sportaša.

Nakon cjelokupnog rehabilitacijskog programa, koji prosječno traje 6 – 9 mjeseci, a prije punog povratka sportu, potrebno je provesti objektivno testiranje jakosti, izdržljivosti, brzine, eksplozivnosti i biomehanike doskoka, elemenata koji zajedno doprinose funkcionalnoj stabilnosti koljena, kako bi se dobio cjelokupan uvid u sportaševo stanje i konačna procjena spremnosti povratka sportu.

LITERATURA

- 1) Platzer W. Priručni anatomski atlas, Sustav organa za pokretanje, 10. izdanje, Zagreb, Medicinska naklada; 2011.
- 2) Krmpotić-Nemanić J, Marušić A. Anatomija čovjeka. 2. izd. Zagreb: Medicinska naklada; 2007.
- 3) Abulhasan J, Grey M. Anatomy and Physiology of Knee Stability, J. Funct. Morphol. Kinesiol. 2017; 2(4):34.
- 4) Evans RC. Knee. U: Evans RC, ur. Illustrated Orthopedic Physical Assessment. 3. izd. Elsevier Inc; 2009.
- 5) Pećina M, i sur. Sportska medicina, Zagreb, Medicinska Naklada; 2019.
- 6) Miller M, Thompson S. Miller's Review of Orthopaedics, 7th edition, Philadelphia, Elsevier; 2016.
- 7) Brukner P, Khan K. Brukner & Khan's Clinical Sports Medicine, Volume 1 Injuries, 5th edition. Sydney, McGraw – Hill Education; 2017.
- 8) Acevedo RJ, Rivera–Vega A, Miranda G, Micheo W. Anterior Cruciate Ligament Injury, Identification of Risk Factors and Prevention Strategies, Curr Sports Med Rep. May-Jun 2014; 13(3): 186-91.
- 9) Pećina M, i sur. Ortopedija, 3. izmijenjeno i dopunjeno izdanje, Zagreb, Naklada Ljevak; 2004.
- 10) Marieswaran M, Jain I, Garg B, Sharma V, Kalyanasundaram D. A Review on Biomechanics of Anterior Cruciate Ligament and Materials for Reconstruction. Appl Bionics Biomech. 2018 May 13; 2018:4657824. doi: 10.1155/2018/4657824.
- 11) Domnick C, Rashke MJ, Herbort M. Biomechanics of the anterior cruciate ligament: Physiology, rupture and reconstruction techniques. World J Orthop. 2016 Feb 18; 7(2): 82-93.

- 12) Madden C, Putukian M, McCarthy E, Young C. Netter's Sports Medicine, 2nd edition, Philadelphia, Elsevier; 2018.
- 13) Hewett T, Myer G, Ford K, Paterno M, Quatman C. Mechanism, Prediction, and Prevention of ACL Injuries: Cut Risk With Three Sharpened and Validated Tools. *J Orthop Res.* 2016 Nov; 34(11): 1843-1855.
- 14) Bisciotti GN, Chamari K, Cena E, Bisciotti A, Bisciotti, A, Corsini A, Volpi P. Anterior Cruciate ligament injury risk factors in football, *J Sports Med Phys Fitness*, 2019 Oct; 59(10): 1724-1738.
- 15) Sundemo D, Senorski EH, Karlsson L, Horvath A., Juul-Kristensen B, Karlsson J, Ayeni OR, Samuelsson K. Generalised joint hypermobility increases ACL injury risk and is associated with inferior outcome after ACL reconstruction: a systematic review, *BMJ Open Sport Exerc Med.* 2019; 5(1): e000620
- 16) Bahr R, Krosshaug T. Understanding injury mechanism: a key component of preventing injuries in sport. *Br J Sports Med* 2005; 39: 324-329.
- 17) Nessler T, Deeney L, Sampley J. ACL Injury Prevention: What does Research Tells Us?, *Curr Rev Musculoskelet Med.* 2017 Sept; 10(3): 281-288.
- 18) Gupta R, Singhal A, Malhotra A, Soni A, Masih GD, Raghav M. Predictors for Anterior Cruciate (ACL) Re-injury after Successful Primary ACL Reconstruction. *Malaysian Orthopaedic Journal.* 2020 Nov; 14(3): 50-56.
- 19) Decary S, Ouellet P, Vendittoli PA, Roy JS, Desmeules F. Diagnostic validity of physical examination tests for common knee disorders: An overview of systematic reviews and meta analysis. *Phys Ther Sport* 2017; Jan 23: 143-155.
- 20) Milner CE. *Functional Anatomy for Sport and Exercise, Quick Reference.* USA and Canada, Routledge Taylor & Francis Group. London and New York, 2008

- 21) Walker GN, D'Auria J, Cui LR, Van Eck CF, Fu FH. Anatomic anterior cruciate ligament reconstruction. *Medicina Fluminensis* 2015; Vol. 51(1): 27-40.
- 22) Vrgoč G, Vuletić F, Ivković A, Janković S. Udružena rekonstrukcija prednjeg križnog i anterolateralnog ligamenta koljena: korak naprijed ili samo trend u ortopediji?. *Medicina Fluminesis* 2020; 56 (3): 251-257.
- 23) Saithna A, Thauinat M, Delaloye JR, Ounezar H, Fayard JR, Sonnery-Cottet B. Combined ACL and Anterolateral Ligament Reconstruction. *JBJS Essent Tech.* 2018 Mar 28; 8(1): e2
- 24) Greenberg EM, Greenberg ET, Albaugh J. Anterior Cruciate Ligament Reconstruction Rehabilitation Clinical Practice Patterns: A survey of the PRiSM Society. *Orthop J Sports Med.* 2019 Apr 23; 7(4): 2325967119839041. doi: 10.1177/2325967119839041.
- 25) Kaya D, Guney-Deniz H, Sayaca C, Calik M, Doral MN. Effects on Lower Extremity Neuromuscular Control Exercises on Knee Proprioception, Muscle Strength, and Functional Level in Patients with ACL Reconstruction. *Biomed Res Int.* 2019; 2019: 1694696
- 26) Thomas CA, Villwock M, Wojtys EM, Palmieri-Smith RM. Lower Extremity Muscle Strength After Anterior Cruciate Ligament Injury and Reconstruction: *J Athl Train.* 2013 Sep-Oct; 48(5): 610-620.
- 27) Fillbay SR, Grindem H. Evidence-based recommendations for the menagement of anterior cruciate ligament (ACL) rupture: *Best Pract Res Clin Rheumatol.* 2019 Feb; 33(1): 33-47.
- 28) Harput G, Ulusoy B, Yildiz TI, Demirci S, Eraslan L, Turhan E, Tunay VB. Cross-education improves quadriceps strength recovery after ACL reconstruction: a randomized controlled trial. *Knee Surg Sports Traumatol Arthrosc.* 2019 Jan; 27(1): 68-75.
- 29) Hart JM, Pietrosimone B, Hertel J, Ingersoll CD. Quadriceps Activation Following Knee Injuries: A Systematic Review. *J Athl Train.* 2010 Jan-Feb; 45(1): 87-97.
- 30) Kilgas MA, Lytle LLM, Drum SN, Elmer J. Exercise with Blood Flow Restriction to Improve Quadriceps Function Long After ACL Reconstruction. *Int J Sports Med* 2019; 40(10): 650-656.

31) Dragicevic Cvjetkovic D, Bijeljac S, Palija S, Talic G, Nozica Radulovic T, Glogovac Kosanovic K, Manojlovic S. Isokinetic Testing in Evaluation Rehabilitation Outcome After ACL Reconstruction. Med Arch. 2015 Feb; 69(1): 21-23.

POPIS SLIKA

Slika 1. Pogled na prednju i stražnju stranu koljenog zgloba (preuzeto i izmijenjeno iz Miller's Review of Orthopedics) (6).....	12
Slika 2. Polazišta i hvatišta mišića kuka i natkoljenice (preuzeto i izmijenjeno iz Miller's Review of Orthopedics) (6).....	14
Slika 3. Osi donjih ekstremiteta (preuzeto i izmijenjeno iz Miller's Review of Orthopedics) (6).....	17
Slika 4. Biomehanika LCA ozljede. A) "pozicija bez povratka" prilikom doskoka ili mijenjanja pravca kretanja kada nastaje ozljede. Lijeva noga je u adukciji i unutarnjoj rotaciji kuka, a koljeno je u valgusnoj poziciji s vanjskom rotacijom tibije s proniranim položajem stopala. B) sigurniji položaj noge koji ima fleksiju u kuku s malom adukcijom ili bez adukcije. Koljeno je flektirano bez tibijalne rotacije i stopalo je u ravnoteži (preuzeto i izmijenjeno iz <i>Netter's Sports Medicine</i>) (12).....	22
Slika 5. Izvođenje Lachmanovog testa (preuzeto iz <i>Illustrated Orthopedic Physical Assessment</i>) (10).....	25
Slika 6. Pasivna ekstenzija koljena (izvor: sistematizacija autora).....	34
Slika 7 . A, B Izometrička kontrakcija kvadricepsa s pomoću elektrostimulacije (izvor: sistematizacija autora).....	34
Slika 8. Vježba jačanja m. vastusa medialis (izvor: sistematizacija autora).....	35
Slika 9. Vježba jačanja mišića aduktora kuka (izvor: sistematizacija autora).....	35
Slika 10. Vježba jačanja i stabilnosti trupa uz punu ekstenziju u koljenu (izvor: sistematizacija autora).....	36
Slika 11. Vježba jačanja bočnih trbušnih mišića uz punu ekstenziju u koljenu (izvor: sistematizacija autora).....	36
Slika 12. A, B Vježba jačanja i stabilnosti mišića trupa (izvor: sistematizacija autora)	38
Slika 13. A, B Vježba jačanja i stabilnosti hamstringsa i gluteusa (izvor: sistematizacija autora).....	38
Slika 14. A, B Vježba jačanja mišića abduktora kuka (izvor: sistematizacija autora).....	39
Slika 15. A, B Vježba jačanja mišića aduktora kuka (izvor: sistematizacija autora)	39

Slika 16. A, B Vježba jačanja mišića kvadricepsa (osobito vastus medialis) (izvor: sistematizacija autora).....	40
Slika 17. A, B Vježba jačanja mišića hamstringsa (izvor: sistematizacija autora).....	40
Slika 18. A, B Vježba jačanja, stabilnosti i brzine aktivacije mišića trupa (izvor: sistematizacija autora).....	41
Slika 19. A, B Vježba jačanja, stabilnosti i brzine aktivacije mišića hamstringsa i gluteusa (izvor: sistematizacija autora)	42
Slika 20. A, B Vježba jačanja, stabilnosti i brzine aktivacije mišića abduktora kuka (izvor: sistematizacija autora).....	42
Slika 21. A, B, C Vježba jačanja, stabilnosti i brzine aktivacije mišića aduktora kuka (izvor: sistematizacija autora).....	43
Slika 22. A, B Vježba jačanja, stabilnosti i brzine aktivacije mišića kvadricepsa (izvor: sistematizacija autora).....	43
Slika 23. A, B Vježba jačanja, stabilnosti i brzine aktivacije mišića kvadricepsa (izvor: sistematizacija autora).....	44
Slika 24. A, B Vježba jačanja, stabilnosti i brzina aktivacije mišića hamstringsa (izvor: sistematizacija autora).....	44
Slika 25. A, B, C Vježba jačanja, stabilnosti i brzine aktivacije mišića hamstringsa (izvor: sistematizacija autora).....	45
Slika 26. A, B Skok u dalj iz mjesta (izvor: sistematizacija autora)	46
Slika 27. A, B Jednonožni skok u dalj iz mjesta (izvor: sistematizacija autora).....	47
Slika 28. A, B, C Analiza jednonožnog skoka i doskoka na ozlijeđenoj nozi (izvor: sistematizacija autora).....	47
Slika 29. Vježba jačanja i stabilnosti mišića trupa (izvor: sistematizacija autora)	48
Slika 30. A, B, C Vježba jačanja, stabilnosti i brzine aktivacije mišića trupa (izvor: sistematizacija autora).....	49
Slika 31. A, B Vježba jačanja, stabilnosti i brzine aktivacije mišića trupa (izvor: sistematizacija autora).....	49
Slika 32. A, B, C Vježba jačanja i stabilnosti mišića trupa (izvor: sistematizacija autora)	50
Slika 33. A, B Vježba jačanja i stabilnosti hamstringsa i gluteusa (izvor: sistematizacija autora).....	50

Slika 34. A, B Vježba jačanja i stabilnosti mišića abduktora kuka (izvor: sistematizacija autora).....	51
Slika 35. A, B Vježba jačanja i stabilnosti mišića aduktora kuka (izvor: sistematizacija autora).....	51
Slika 36. A, B, C Vježba jačanja, stabilnosti i brzine aktivacije mišića trupa i kvadricepsa(izvor: sistematizacija autora).....	51
Slika 37. A, B, C Vježba jačanja i brzine aktivacije mišića abduktora kuka (izvor: sistematizacija autora).....	52
Slika 38. A, B Vježba jačanja i stabilnosti mišića kvadricepsa (izvor: sistematizacija autora)	52
Slika 39. A, B Vježba jačanja, stabilnosti i brzine aktivacije mišića trupa (izvor: sistematizacija autora).....	53

POPIS TABLICA

Tablica 1. Rizični čimbenici za ozljedu prednje križne sveze; preuzeta i modificirana (8)	19
Tablica 2. Pomak platoa tibije prilikom izvođenja Lachmanovog testa (5).....	25